ATLAS

DER

BÖSARTIGEN GESCHWÜLSTE

VON

PROF. DR. D. v. HANSEMANN,
GEH. MEDIZINALRAT.

MIT 27 LITHOGRAPHIERTEN TAFELN.

BERLIN 1910.
VERLAG VON AUGUST HIRSCHWALD.
NW., UNTER DEN LINDEN 68.

de l'Ancienne Comédie PARIS VI

22500294543

Med
K18513

ATLAS

DER

BÖSARTIGEN GESCHWÜLSTE

VON

PROF. DR. D. v. HANSEMANN,
GEH. MEDIZINALRAT.

MIT 27 LITHOGRAPHIERTEN TAFELN.

BERLIN 1910.
VERLAG VON AUGUST HIRSCHWALD.
NW., UNTER DEN LINDEN 68.

Alle Rechte vorbehalten.

WELLCOME INSTITUTE
LIBRARY
Coll.
Coll.
No.

Vorwort.

Die Geschwulstlehre ist seit einigen Jahren in ein neues Stadium eingetreten, nämlich in dasjenige der experimentellen Forschung. Im Anfang dieser Zeit hat man häufig gehört, dass die bis dahin fast ausschliesslich geübte histologische Untersuchungsmethode abgewirtschaftet sei. Man hat auch mitunter gelesen, dass diese alte Methode mit einer gewissen Nichtachtung behandelt wurde, besonders mit Rücksicht auf ihre praktische Bedeutung und auf ihre Leistungsfähigkeit. Die Diskussionen, die vielfach noch weiter von den Histologen über die Geschwulstfragen geführt wurden, wurden mitunter als Zwecklosigkeiten oder rein theoretische Wortstreitigkeiten angesehen. Es war das alles die Folge davon, dass die neue Methode der experimentellen Forschung in der Geschwulstlehre mit einemmal so schnelle und eindringliche Fortschritte machte, dass man die Hoffnung hegte, sie würde nun bald zu dem erstrebten Ziel, nämlich der Erkenntnis der Aetiologie und damit auch der rationellen Therapie führen, und diese Aussicht blendete so sehr, dass das Alte im Gegensatz dazu als gering und überflüssig erschien. Indes auch in diesem Stadium der experimentellen Forschung ist eine Stockung eingetreten. In der ganzen wissenschaftlichen Welt, in Deutschland, Frankreich, England, Amerika und anderwärts sind Institute eingerichtet worden, die mit grossen Geldmitteln diese experimentellen Studien betrieben haben und noch weiter fortsetzen. Wenn auch von der einen oder anderen Seite mit einer gewissen Begeisterung immer wieder aufs neue die Erfolge der Forschungen in diesen Instituten proklamiert werden, so ist man doch nicht wesentlich über das hinausgekommen, was im ersten Anlauf von Jensen, Ehrlich und anderen gewonnen worden ist. Besonders in bezug auf die Therapie und auf die Erkenntnis der Aetiologie hat auch diese experimentelle Forschung noch keinerlei weiteren Fortschritt geschaffen, so wichtig und vom biologischen Standpunkt interessant und bedeutungsvoll auch die Resultate der experimentellen Forschung bisher gewesen sind. Ja gerade zu demjenigen Punkte, in dem die

histologische Forschungsmethode Erhebliches geleistet hat, nämlich in bezug auf die frühzeitige Diagnose, hat die experimentelle Forschung bisher nichts beigetragen.

Daher kommt es, dass auch heutzutage noch das einzig wirkliche Hilfsmittel gegen bösartige Geschwülste die Operation ist. Deswegen ist es nach wie vor von grösster Bedeutung, die Diagnose, ob eine Geschwulst bösartig oder nicht sei, so früh wie möglich zu stellen. Wenn nun auch viele Geschwülste sich schon vom ersten Anfang an, sei es durch den einfachen Anblick oder aus Erfahrung, als bösartige diagnostizieren lassen, so ist das doch bei anderen nicht der Fall, und die Diagnose kann ausschliesslich durch eine histologische Untersuchung festgestellt werden. In vielen Fällen hängt das Handeln des Arztes von dieser Diagnose ab. Dieselbe ist also eine verantwortungsvolle nach beiden Richtungen hin. Wird z. B. ein Karzinom diagnostiziert, ohne dass es sich um ein solches handelt, so ist die Folge davon eine weitgehende und häufig verstümmelnde Operation. Wird auf der anderen Seite in einem Fall, wo es sich wirklich um Karzinom handelt, eine gutartige Geschwulst angenommen, so kann der Zeitpunkt verpasst werden, in dem eine das Leben rettende oder erhaltende Operation noch hätte ausgeführt werden können.

In den meisten Fällen ist die mikroskopische Diagnose einfach zu stellen. Jeder, der sich einigermassen eine Uebung erwirbt in der Betrachtung der Geschwülste, ist imstande, das auszuführen. Die schwierigen Fälle, zu denen ausser einer gewöhnlichen Erfahrung eine ganz besonders intensive Beschäftigung mit dem Gegenstande gehört, zählen zu den Ausnahmen. Wenn es nun auch heutzutage fast überall Institute gibt mit sachverständigen Mikroskopikern an Universitäten und an Krankenhäusern, oder auch als private Untersuchungsinstitute, so ist doch die Kenntnis des einzelnen Arztes über diesen Gegenstand von grösster Bedeutung. Es wird dadurch, dass der Arzt selbst imstande ist, seine Diagnose zu stellen, ebenso wie er selbst imstande sein muss, Sputum auf Tuberkelbazillen zu untersuchen, oder Harn auf morphologische Bestandteile und einzelne chemische Reaktionen mit denselben anzustellen, nicht nur Zeit gespart, die oft von Wichtigkeit ist, sondern es findet dadurch auch eine Gewöhnung statt, sich nicht auf die Aussagen anderer verlassen zu müssen, und selbst bis an die Grenze des Möglichen in der Diagnose gelangen zu können. Die Verantwortlichkeit, die schliesslich doch der behandelnde Arzt übernehmen muss, wird dadurch auch nicht auf andere abgewälzt, und die Bedeutung der frühzeitigen Diagnose gerade bei den Geschwülsten eindringlicher zur Anschauung gebracht. Da es nun in fast allen Fällen möglich ist, mit verhältnismässig wenigen und einfachen Mitteln die Geschwulstdiagnose zu sichern, so muss es nach dem Vorhergesagten von Wichtigkeit sein, dem

praktischen Arzt diese Möglichkeit, selbst in dieser Richtung zu handeln, zu gewähren und zu erleichtern. Von diesem Gesichtspunkt aus hat das Deutsche Zentralkomitee für Krebsforschung beschlossen, einen histologischen Atlas der bösartigen Geschwülste herauszugeben. Derselbe soll nicht bis in alle Details der Lehre von den bösartigen Geschwülsten eindringen, er soll auch nicht alle möglichen Raritäten zusammenstellen, sondern er soll gerade die typischen Fälle zeigen, deren Kenntnis für jeden praktischen Arzt notwendig ist, um sich auf diesem an und für sich schwierigen und komplizierten Gebiete zurecht finden zu können.

Deswegen sind in diesem Atlas die Abbildungen so gewählt, dass sie die Typen der bösartigen Geschwülste aus den verschiedenen Organen wiedergeben. Die Abbildungen sind auch nicht aussergewöhnlich guten Präparaten entnommen, die verhältnismässig selten zu haben sind, sondern sie sind so dargestellt, wie man sie bei gewöhnlichen Untersuchungsmethoden zu sehen bekommt. Die Abbildungen sind möglichst naturgetreu, mit Vermeidung jedes Schematisierens hergestellt, geben also in Wirklichkeit das wieder, was praktisch zu sehen ist, und nicht dasjenige, was man unter ungewöhnlich günstigen Fällen als Ideal einmal zu sehen bekommen hat. Aus dem gleichen Grunde sind auch nur solche Präparate zu Abbildungen verwendet worden, die mit einfachen Methoden behandelt und gefärbt waren.

Raritäten in einem Atlasse abzubilden oder Fälle, die von dem gewöhnlichen Typus in irgend einer Weise abweichen, würden deswegen gar keinen Zweck haben, weil man nicht imstande wäre, diese Fälle auch nur einigermassen erschöpfend wiederzugeben. Es ist ja gewiss eine Tatsache, dass jede Geschwulst sich wieder anders verhält, und gerade bei den seltneren Formen und bei denjenigen, die schwieriger zu diagnostizieren sind, die Uebergangsformen darstellen zwischen zwei Typen, bekommt auch der Geübteste in jedem Falle immer wieder Neues zu sehen. Man könnte tausende von Abbildungen von solchen Fällen geben, und doch würde derjenige, der nun seinen eigenen Fall mit diesen vergleichen will, vielleicht nicht das finden, was er gerade sucht. Es geht also mit der Geschwulstdiagnose wie mit anderen Krankheitsdiagnosen. Es gibt gewisse Typen, die jeder Mediziner zu diagnostizieren lernen muss, die jeder praktische Arzt kennen sollte, aber es gibt auch zahlreiche Abweichungen von diesen Typen, die nur der Geübteste zu erkennen vermag, und wo man seine Zuflucht zu den Spezialisten auf diesem Gebiete nehmen muss. Deswegen sagte ich schon in der Einleitung zu der „Mikroskopischen Diagnose der bösartigen Geschwülste“ auf S. 3: „Ein Schema zu verlangen, in dem gesagt wird, eine Geschwulst, die wie diese aussieht, ist gutartig, und eine, die anders aussieht, ist bösartig, schliesst sich von selbst aus“. Und

weiter: „Man gehe niemals an die histologische Untersuchung einer Geschwulst heran mit der Frage, ist es ein Karzinom oder Sarkom, oder sonst etwas, sondern man entwickle die Diagnose wie bei der Krankheit eines Lebenden. Zuerst kommen die groben anatomischen Eigenschaften an die Reihe, dann die allgemein topographischen, die Verteilung der verschiedenen Gewebsarten in der Geschwulst und endlich die Eigenschaften der einzelnen Zellen. Ist das alles bis zur Grenze des Möglichen studiert, so resultiert die Diagnose von selbst, die dann nur noch in der Benennung besteht".

Dieser Atlas ist also nicht bestimmt für solche, die sich eingehender mit der Geschwulstlehre beschäftigen wollen, sondern er gibt diejenigen Fälle wieder, die sich als Typen darstellen, und die jeder praktische Mediziner kennen muss. Er ist also ganz ausschliesslich für Studierende und praktische Aerzte bestimmt.

v. Hansemann.

Inhaltsverzeichnis.

Seite

Untersuchungsmethoden 1

Diagnose:

1. Allgemeiner Teil 8
2. Spezieller Teil 17
   - A. Karzinom 19
   - B. Sarkom 36
   - C. Carcinoma sarcomatodes 41
   - D. Malignes Teratom 41
   - E. Papilläres Kystom 43
   - F. Endotheliale Geschwülste 45
   - G. Chorionepitheliom 49

Untersuchungsmethoden.

Entsprechend dem Plan dieses Atlasses sollen nicht komplizierte Untersuchungsmethoden hier angegeben werden. Denn in Wirklichkeit unterscheiden sich die Methoden für die Geschwulstuntersuchung, besonders wenn feinere Details der Geschwulstlehre dargestellt werden sollen, oder wenn man selbständig plant, die Lehre der Geschwülste weiter auszubauen und auf bisher unbekannte Gebiete zu erweitern, in nichts von den histologischen Methoden, die überhaupt für die Gewebe ausgebildet sind, und es würden in solchen Untersuchungen alle diese Methoden in Frage kommen können. In dieser Richtung müsste also auf die üblichen Lehrbücher der histologischen Technik verwiesen werden. Für die gewöhnliche Geschwulstdiagnose indessen genügt es, sich an einige oder wenige Methoden zu halten, die auch vollkommen ausreichend für diesen Zweck sind, und nur von solchen wird hier die Rede sein.

Zunächst ist es nicht unwichtig, Geschwülste auch frisch, in unfixiertem und ungefärbtem Zustande zu betrachten. Das ist natürlich nur möglich, wenn eine grössere Menge von Material zur Verfügung steht. Aber manche Verhältnisse der Fettmetamorphose der Zellen, der Verkäsung usw. lassen sich in frischem Zustande viel besser darstellen als in gehärtetem. In vielen Fällen lässt sich auch die Diagnose ohne weiteres aus den frischen Präparaten erkennen, und man gewinnt dadurch den Vorteil der Zeitersparnis. Der Hauptwert aber muss dennoch auf die Betrachtung der fixierten und gefärbten Präparate gelegt werden, weil mit Ausnahme der ohne weiteres ganz klaren Fälle, die überdies in der Mehrzahl der Fälle auch schon makroskopisch mit ausreichender Sicherheit diagnostiziert werden, sich die Differentialdiagnose zwischen bösartiger und gutartiger Geschwulst erst an den fixierten und gefärbten Präparaten stellen lässt.

Die Fixierung kann in den verschiedensten Flüssigkeiten vorgenommen werden. Man kann dazu absoluten Alkohol verwenden, oder auch konzentrierte wässerige Sublimatlösung, d. h. 6%. Man achte darauf, dass die Flüssigkeit nicht zu knapp bemessen ist, und bedenke, dass die Gewebe zum grössten Teil aus Wasser bestehen. Wenn man also in absoluten Alkohol oder in kon-

zentrierte Sublimatlösung ein Gewebsstück von relativer Grösse hineinbringt, so hört der Alkohol auf, absolut und die Sublimatlösung konzentriert zu sein, und man hat es dann mit schlecht fixierenden Lösungen zu tun. Die Verwendung des Sublimat ist umständlicher als diejenige des absoluten Alkohols, da ein nachträgliches Auswaschen, eventuell eine Nachbehandlung mit Jodtinktur notwendig ist, um etwaige Sublimatniederschläge zu entfernen. Die Fixierung in Sublimat hat aber vor allen anderen Methoden den Vorteil, dass eine ausserordentlich leichte Färbbarkeit der Präparate resultiert. Statt des absoluten Alkohols kann man den denaturierten Spiritus verwenden. Die diesem Spiritus zur Denaturierung zugesetzten Substanzen wirken fäulniswidrig und gestatten deswegen eine bessere Fixierung als in nicht denaturiertem Spiritus. Wenn es nicht auf besonders feine Details ankommt, so kann man mit diesem denaturierten Spiritus vollkommen auskommen. Dringend soll vor der Fixierung in Formalin gewarnt werden. Dasselbe gibt ganz unzulängliche Bilder. Ganz besonders sind die Kernsubstanzen darin schlecht fixiert. Daneben entstehen grosse Mengen von Kunstprodukten, Niederschlägen mit Blutfarbstoff, ganz unkontrollierbaren Verzerrungen u. dgl. m.

Die Einbettung geschieht am besten in Paraffin. Kommen die Präparate aus dem Spiritus oder aus dem Alkohol, so können sie sofort in Azeton übertragen werden. Kommen sie aus Sublimat, so ist es vorteilhaft, eine 24stündige Alkoholhärtung vorangehen zu lassen. In Azeton bleiben die Stücke je nach der Grösse 1 Stunde bis 24 Stunden. Sie werden dann noch einmal in frisches Azeton übertragen, in dem sie, wenn sie nicht sehr gross sind, nur 1 bis 2 Stunden zu verbleiben brauchen. Darauf überträgt man direkt in Paraffin bei etwa 52° C. und wechselt wiederum nach 1—2 Stunden, resp. längerer Zeit mit neuem Paraffin desselben Schmelzpunktes. Zu langes Verweilen in einem der Medien schadet gar nichts. Man bedarf zu dieser Paraffineinbettung nicht eines komplizierten Instrumentariums. Man kann im Notfall sogar der Thermostaten entbehren und das Paraffin auf dem Kochherd verflüssigen und flüssig erhalten.

Eine sehr ausgezeichnete Methode der Paraffineinbettung, die auch den grossen Vorteil hat, nur sehr kurze Zeit in Anspruch zu nehmen, ist von Lubarsch angegeben worden. Die frischen, oder irgend wie sonst vorher fixierten Präparate kommen auf 1—2 Stunden in Alkohol. Sie dürfen aber nicht dicker sein als 2 mm. Aus dem Alkohol werden sie in helles Anilinöl im Wärmeschrank übertragen und darin gelassen, bis sie untergesunken sind. Das bedarf je nach der Grösse des Stückes 15—30 Minuten. Darauf kommen sie, ebenfalls im Wärmeschrank, eine Stunde lang in Xylol, das inzwischen einmal gewechselt wird. Darauf werden sie in Paraffin von etwa 50° C. Schmelzpunkt übertragen und nach einer halben Stunde noch einmal in neues Paraffin desselben Schmelzpunktes gelegt. Dann sind sie fertig zum Ausgiessen. Die Methode erfordert also im ganzen etwa 4—5 Stunden Zeit, aber sie hat den Nachteil, dass sie innerhalb dieser Zeit einer fortwährenden Aufmerksamkeit

bedarf, denn zu langes Verweilen in dem warmen Anilinöl lässt die Präparate schrumpfen und hart werden. Ausserdem bedarf es dazu eines Thermostaten, der mit Sicherheit die Höhe von 52° C. nicht übersteigt. In Laboratorien ist also diese Methode ausserordentlich bequem auszuführen. Für den praktischen Arzt, der ein solches Instrumentarium nicht besitzt, ist sie dagegen schwieriger.

Will man von dieser Paraffineinbettung aus irgend einem Grunde absehen, so muss man auf die Celloidineinbettung zurückgreifen, die bei gewöhnlicher Temperatur erfolgt. Man stellt aus dem käuflichen Celloidin eine Lösung dar etwa von der Konsistenz des Glyzerins. Die Stücke kommen nach der Fixierung 24 Stunden in Alkohol und Aether zu gleichen Teilen und darnach bis zu mehreren Tagen, gewöhnlich sind 4—5 Tage dazu nötig, in die Celloidinlösung. Darnach müssen sie noch einmal in eine dickere Celloidinlösung übertragen werden, in der sie ebenfalls wieder bis zu 4—5 Tagen liegen müssen. Man giesst dann das Celloidin mit dem enthaltenen Gewebsstückchen in ein tiefes Schälchen und lässt das Celloidin allmählich, indem man es durch einen locker aufgelegten, aber die Luft durchlässigen Deckel vor Staub schützt, eindicken, bis es etwa die Konsistenz weichen Radiergummis angenommen hat. Nun wird das Gewebsstück mit dem umgebenden Celloidin herausgeschnitten, auf einem Präparatenklotz mit Celloidin befestigt und 24 Stunden lang in 80 proz. Spiritus gelegt. Darauf ist das Präparat schnittfähig. Man sieht, dass diese Methode sehr viel umständlicher ist und vor allen Dingen viel längere Zeit in Anspruch nimmt, mehr Zeit als gewöhnlich vorhanden ist, wenn es sich um die Diagnosenstellung bei Geschwülsten handelt, die eventuell auf eine Operation warten.

Die schnellste Methode würde diejenige sein, dass man von dem Gewebe Gefrierschnitte anfertigt, wozu es natürlich eines besonderen Gefriermikrotoms mit Aetherspray oder mit Kohlensäurespray bedarf. Aber diese Gefrierschnitte ergeben erfahrungsgemäss sehr häufig unzulängliche Resultate. Lässt man das frische Gewebe gefrieren, so fallen zahlreiche Teile der Geschwulst beim Auftauen aus. Fixiert man aber vorher, so bildet die Gefriermethode keine nennenswerten Vorteile mehr gegenüber den Einbettungsmethoden, vor allen Dingen seit man gelernt hat, diese in kurzer Zeit auszuführen. Es kommt dazu, dass die Fixierung nur in solchen Flüssigkeiten geschehen darf, die ein nachträgliches Gefrieren zulassen. Die Präparate dürfen also nicht in Alkohol fixiert sein. Auch Sublimat ist unzweckmässig, weil jeder Rest von Sublimat in dem Präparat das Messer angreift. Es bleibt im wesentlichen das Formalin zur Fixierung übrig, und dieses ist, wie vorher schon gesagt, ein überaus schlechtes Fixierungsmittel.

Sehr wichtig ist die richtige Orientierung des zu untersuchenden Gewebsstückes, und es kommt dabei ganz darauf an, wie dasselbe gewonnen wurde.

Handelt es sich um eine Probeexzision aus einer grösseren Geschwulst oder aus dem Rande einer Geschwulst, so ist die Orientierung leicht vorzunehmen, da man an einer solchen Probeexzision Oberflächen von Schnitt-

flächen unterscheiden kann. Aber das zu untersuchende Material kann auch in anderer Weise gewonnen sein. So ist z. B. bei den Curettements des Uterus an den mit dem scharfen Löffel herausgenommenen Gewebsstücken in den seltensten Fällen Oberfläche von Basis zu unterscheiden. Die abgeschabte Schleimhaut rollt sich zusammen, und man bekommt nun bei der Einbettung und Schnittführung die allerverschiedensten Ansichten senkrecht zur Oberfläche, schräg und parallel zu derselben. Vielfach werden Gewebsteile auch spontan entleert. So können Teile von Lungengeschwülsten ausgehustet, Teile von Darmgeschwülsten spontan durch den After, Blasengeschwülste mit dem Harn entleert werden. Selten kommt es vor, dass Teile von Magengeschwülsten ausgebrochen werden, dagegen etwas häufiger, dass bei Sondenuntersuchungen Gewebsteile an der Magensonde hängen bleiben. In allen diesen Fällen wird eine bestimmte Orientierung für die Schnittführung kaum möglich sein. Wo dies aber angeht, da sollte man unter allen Umständen die Orientierung so vornehmen, dass die Schnittführung senkrecht zur Oberfläche gelegt wird, so dass man in dem mikroskopischen Präparat von der Oberfläche alle Schichten bis in die Tiefe übersieht. Flachschnitte, die parallel der Oberfläche verlaufen, können gerade bei der Geschwulstdiagnose ausserordentlich leicht zu Täuschungen führen und sind in manchen Fällen ganz ungeeignet, ein sicheres Resultat zu ergeben.

Bei dieser Gelegenheit sei bemerkt, dass schon bei der Probeexzision darauf geachtet werden muss, dass man auch wirklich verwertbares Material erhält. Schneidet man aus der Mitte einer grösseren Geschwulst heraus, so bekommt man gewöhnlich stark degenerierte Partien zu sehen, die oft eine Diagnose nicht mehr zulassen. Deswegen sollte die Probeexzision stets der Peripherie einer Geschwulst entnommen werden. Geht man aber wiederum etwas über diese Peripherie hinaus, so kann man auch auf kollaterale Wucherungen stossen (siehe später), die nichts Bösartiges enthalten, und man kommt dann irrtümlich zu der Diagnose einer gutartigen Wucherung. Auch darf man, wenn man sich wirklich zu einer Probeexzision entschliesst, nicht zu ängstlich sein. Es kommt dann, gewöhnlich wenigstens, nicht so sehr darauf an, ob man einige Millimeter tiefer in die Geschwulst einschneidet, oder nicht. Wenn irgend angängig, sollte die Probeexzision so gemacht werden, dass nicht nur Geschwulstgewebe, sondern auch etwas von dem darunter liegenden Material in die Schnittführung kommt. Ganz besonders erschwerend für die Diagnose ist die übermässige Vorsicht bei Auskratzungen und speziell bei dem Curettement des Uterus. Allzu kleine Gewebspartikel machen hier eine sichere Diagnose vollständig unmöglich, und zwar um so mehr, als dieselben häufig vollkommen mit Blut durchtränkt sind.

Die Orientierung der Stücke muss natürlich beim Einbetten geschehen. Man muss also sowohl beim Giessen des Paraffins, als beim Aufkleben des Celloidinblockes auf ein Holzklötzchen auf diese Orientierung achten.

Sehr wichtig für die Diagnose ist, dass die Art der Gewinnung des

Materials, sowie der Körperteil, dem es entnommen ist, und endlich Geschlecht und Alter des Patienten bekannt ist. Selbst der Geübteste kann ohne diese Kenntnis nicht immer zu einer sicheren Diagnose gelangen.

Das Schneiden geschieht am besten mit einem Mikrotom, und es sei hier bemerkt, dass kleine und verhältnismässig billige Mikrotome dazu genügen. Man kann mit einer der kleinsten Nummern des Schanzeschen Mikrotoms vollkommen Ausreichendes leisten. Wer genügend Uebung besitzt, kann auch Schnitte mit dem Rasiermesser aus freier Hand machen. Jedoch ist das bei Paraffinschnitten sehr schwierig, weil sich dieselben leicht aufrollen.

Paraffin wird trocken geschnitten. Die Schnitte werden entweder ausgebreitet, indem man schon beim Schneiden mit einem Pinsel das Aufrollen der Schnitte verhütet. Oder sie werden nach dem Schneiden auf abgekochtes und abgekühltes Wasser gelegt, wo sie sich ausbreiten und dann mit einem Spatel auf den Objektträger übertragen werden können. Die Befestigung auf dem Objektträger kann in verschiedener Weise geschehen. Entweder bringt man die Schnitte aus dem Wasser auf den Objektträger und lässt das Wasser unter mässiger Erwärmung langsam verdunsten, worauf die Schnitte sich fest an das Glas anlegen, vorausgesetzt dass der Objektträger vorher sorgfältig mit Alkohol von allen Spuren von Fett gereinigt war. Bringt man die Schnitte trocken auf den Objektträger, so müssen diese angeklebt werden. Das geschieht mit einer Mischung von Eiweiss und Glyzerin zu gleichen Teilen. Dieselbe wird hergestellt, indem man das Weisse aus einem Hühnerei mit einem Glasstab ein wenig zerschlägt, dann abstehen lässt und abfiltriert. Dem Filtrat wird die gleiche Menge Glyzerin zugesetzt. Setzt man zu diesem Gemisch etwas pulverisierten Kampfer hinzu, so verhindert man die Schimmelbildung und die Mischung hält sich lange Zeit. Das Aufkleben geschieht in der Weise, dass man eine Spur von diesem Gemisch auf den Objektträger bringt und mit der Fingerkuppe fein verreibt. Der Schnitt wird dann ausgebreitet daraufgelegt und mit dem Finger leicht angedrückt. Darauf erwärmt man den Objektträger über einer Flamme bis zum Schmelzen des Paraffins.

Celloidinschnitte brauchen überhaupt nicht aufgeklebt zu werden. Man kann sie mit dem Spatel in Farblösungen übertragen und nach weiterer Behandlung auf einen Objektträger bringen, indem man das Celloidin im Schnitt lässt.

Es sei noch bemerkt, dass die Schnitte gewöhnlich dicker sind, als es den Angaben, die man mit dem Mikrotom mitbekommt, entspricht. Es passiert sehr häufig, dass das Messer nicht gleichmässig in den Block eindringt, und nur bei sehr sorgfältiger Behandlung werden die Schnitte gleichmässig dick. Dadurch bekommt man manchmal dünnere und manchmal dickere Schnitte, als theoretisch zu erwarten ist. Auch wenn Schnitte ausfallen, pflegt der nächstfolgende Schnitt dicker zu sein. Aber für die Geschwulstdiagnose kommt es in der Regel garnicht auf besonders dünne Schnitte

an, auch können sehr dünne Schnitte die Diagnose erschweren. Schnitte von durchschnittlich 10—15 μ sind fast immer ausreichend.

Sehr wichtig ist die Färbung der Schnitte, und zwar soll man besonders darauf bedacht sein, nicht bloss die Kerne, sondern auch das Protoplasma, die Zwischensubstanz und was sonst von Geweben vorhanden ist, darzustellen. Auch dazu bedarf es, wenigstens für die gewöhnliche Diagnosenstellung, keiner besonders feinen Methoden. Es genügt vielmehr, dass man sich auf eine gute Kernfärbung mit Hämatoxylin mit einer ausreichenden Gegenfärbung durch Eosin beschränkt. Die Färbung der Celloidinschnitte geschieht ohne weiteres, indem man die Schnitte nacheinander in die verschiedenen Lösungen bringt. Die Paraffinschnitte aber müssen vorher von dem Paraffin befreit werden, da sonst die Farbe der Lösungen in den Schnitt nicht eindringt. Die weitere Behandlung der Paraffinschnitte geschieht mitsamt dem Objektträger. Das Paraffin wird zunächst mit Terpentinöl oder mit Xylol entfernt. Darauf werden die Schnitte in absoluten Alkohol gebracht, um das Terpentinöl oder das Xylol zu entfernen, denn auch dieses mischt sich nicht mit den meist wässrigen Farblösungen. Aus dem Alkohol können dann die Schnitte sofort mit Farblösungen behandelt werden. Man achte darauf, dass das Paraffin und später das Terpentinöl resp. Xylol auch wirklich vollständig entfernt ist, und muss deswegen manchmal die Lösungsmittel Terpentinöl resp. Xylol mehrmals wechseln. Besonders ist es notwendig, dass der Alkohol keine Spuren mehr von Xylol oder Terpentinöl enthält, da sonst bei Uebertragung in die Farblösung Trübungen entstehen. Man kann sich leicht überzeugen, ob der Alkohol von Terpentinöl oder Xylol frei ist, indem man einen Tropfen des Alkohols in ein Uhrschälchen mit Wasser tut. Entsteht eine Trübung, so ist das ein Zeichen, dass der Alkohol noch einmal gewechselt werden muss. Die Hämatoxylinlösung wird am besten folgendermassen hergestellt: Von den käuflichen Hämatoxylinkrystallen macht man eine konzentrierte alkoholische Lösung. Von dieser fügt man einer 1proz. wässrigen Alaunlösung so viel hinzu, bis die Mischung deutlich gefärbt ist. Dazu sind etwa $^1/_2$—1 % Hämatoxylin notwendig. Nun lässt man diese Lösung in offener Flasche einige Tage am hellen Lichte stehen. Die Färbungsfähigkeit dieser Lösung nimmt mit der Zeit zu und steigert sich etwa bis zur dritten oder vierten Woche. Die so gewonnene Lösung muss zur Färbung verdünnt werden, und es ist notwendig, dass man die Färbbarkeit des Hämatoxylins für jede einzelne Lösung ausprobt. Man wird in der Regel bei altem Hämatoxylin die Stammlösung verdünnen können vor der Anwendung und vermeidet dadurch eine Ueberfärbung. Eine spätere Entfärbung mit Salzsäure und Alkohol, wie es vielfach angegeben worden ist, ist deswegen unzweckmässig, weil beim späteren Auswaschen doch leicht Spuren von Salzsäure zurückbleiben, die nach einigen Tagen bis Wochen eine vollständige Entfärbung des Präparates herbeiführen. Nach der Färbung müssen die Schnitte kurze Zeit in Wasser kommen, am sichersten benutzt man dazu destilliertes Wasser. Man kann aber auch gewöhnliches Brunnen- oder

Wasserleitungswasser benutzen, falls man sicher ist, dass dasselbe keine Spuren von Eisen enthält. Denn sonst bekommt man Niederschläge im Hämatoxylin. Ueberhaupt ist es notwendig, die Hämatoxylinlösung von Zeit zu Zeit zu filtrieren, da sie stark absetzt. Zum Nachfärben mit Eosin kann man wässrige oder alkoholische Lösung des Eosins verwenden. Am einfachsten ist die wässrige Lösung, von der man sich eine konzentrierte Lösung vorrätig hält, die man dann für den Gebrauch mit Wasser verdünnt. Es schadet nichts, wenn mit Eosin zunächst überfärbt und der Ueberschuss später durch langes Liegen in Alkohol extrahiert wird. Die Differenzierung wird dann um so besser. Auch wenn die Präparate mit Hämatoxylin überfärbt sind, so sind sie deswegen noch nicht unbrauchbar. Man kann vielmehr dann die Nachbehandlung nicht mit Eosin, sondern mit einer wässrigen Pikrinsäurelösung machen, die sehr gute Details erkennen lässt. Noch schöner werden die Präparate, wenn man der Einwirkung der Pikrinsäure eine einige Minuten lange Färbung in einer wässrigen gesättigten Lösung von Säurefuchsin voranschickt, die dann alle hyalinen, elastischen und sklerotischen Bestandteile intensiv rot färbt. Das Zellprotoplasma selbst erscheint dabei gelblich oder grünlich gefärbt. Die Kerne erscheinen fast schwarz.

Der Färbung folgt die Aufhellung. Bevor diese geschieht, muss das Präparat in absoluten Alkohol übertragen werden. Die Schnitte, die aus Paraffin kommen, vertragen das ohne weiteres, Celloidinschnitte aber werden in absolutem Alkohol weich und das Celloidin löst sich zum Teil oder faltet sich. Daher vermeidet man vorteilhaft absoluten Alkohol für die Celloidinpräparate und verwendet nur sehr starken Spiritus von mindestens 90%. Die Aufhellung geschieht am besten durch Origanonöl. Dieses hat von allen Aufhellungsmitteln z. B. dem Xylol und dem Terpentinöl den Vorteil, sich mit Spuren von Wasser zu mischen, so dass, auch wenn die Entwässerung nicht eine vollständige war, doch eine ausreichende Aufhellung geschieht. Tritt zunächst wirklich eine Trübung bei Zusatz von Origanonöl ein, so kann dieselbe durch wiederholten Zusatz desselben entfernt werden. Das Origanonöl wird sorgfältig mit Fliesspapier aufgesaugt, kann auch durch Abdrücken mit einer mehrfachen Lage von Fliesspapier entfernt werden. Dann kommt auf das Präparat ein Tropfen Kanadabalsam und darauf das Deckglas. Paraffinschnitte kann man vorteilhaft nach dem Einbetten und Zudecken mit dem Deckglas über der Flamme so weit erwärmen, bis Blasen in dem Kanadabalsam entstehen. Dann drückt man mit dem Finger oder mit einem Instrument das Deckglas fest auf das Präparat. Die Präparate werden dann glatter und schneller hart.

Nach diesen Vorbereitungen kann man an die Untersuchung der Präparate herangehen. Man fange dabei zunächst mit möglichst schwachen Vergrösserungen an und steigere je nach Bedürfnis bis zu den stärksten. Es ist sehr wichtig, zunächst eine allgemeine Uebersicht über das Präparat zu gewinnen, und dann erst die einzelnen Details zu studieren.

Diagnose.

1. Allgemeiner Teil.

Die wesentlichste Frage, die der Kliniker bei der Beobachtung einer Geschwulst stellt, ist die, ob die Geschwulst bösartig oder nicht bösartig ist. Der Name, den man dann der Geschwulst gibt, hat erst eine sekundäre Bedeutung für die Praxis, wenn derselbe auch in der Regel gleichzeitig eine Beantwortung der Frage nach der Bösartigkeit darstellt. Schon Virchow wies darauf hin, dass die Bösartigkeit oder Gutartigkeit einer Geschwulst ebenso wenig ein Einteilungsprinzip für die Geschwulst sein kann, wie bei den Pflanzen die Giftigkeit oder Ungiftigkeit derselben. Trotzdem bleibt die Bedeutung bestehen, die die Kenntnis von der Bösartigkeit einer Geschwulst für das Handeln des Arztes besitzt. Bei allen diesen Betrachtungen bedenke man aber von vornherein, dass die Bösartigkeit und Gutartigkeit der Geschwülste sich nicht scharf voneinander trennen lässt, sondern dass sie ohne scharfe Grenze ineinander übergeht. Solche Uebergänge finden sich von den Adenomen und Warzen zu den Karzinomen, von den Fibromen zu den Fibrosarkomen, von den Chondromen und Myomen zu den Chondro- und Myosarkomen, von den Granulationsgeschwülsten zu den Endotheliomen, von den Lymphomen zu den Rundzellensarkomen usw. Man wird deshalb nicht erwarten können, dass unter allen Umständen und in allen Fällen auf diesen Grenzgebieten eine sichere Diagnose gestellt werden kann. Auch der Geübteste kommt in die Lage, gelegentlich ein non liquet auszusprechen. Die charakteristischen Formen können aber an ihrer einfachen histologischen Struktur manchmal schon an einem Präparat oder sogar an einem mikroskopischen Gesichtsfeld auf den ersten Blick erkannt werden, und dazwischen gibt es nun alle Uebergänge, die der Diagnose mehr oder weniger Schwierigkeiten entgegenstellen.

Der Begriff der Bösartigkeit einer Geschwulst leitet sich ab von dem physiologischen Verhalten, d. h. von ihrem Wachstum ohne Abschluss, von der Fähigkeit, das umliegende Gewebe zu zerstören und drittens von der Möglichkeit, Metastasen zu erzeugen. Während man sich im Anfang der histologischen Untersuchung bemühte, spezifische Elemente im Krebs zu finden, aus denen die Diagnose der Bösartigkeit ohne weiteres gestellt werden konnte, so hat es sich schon durch die Untersuchungen von Virchow und auch später immer mehr herausgestellt, dass solche spezifischen Elemente nicht existieren. Die Diagnose muss also auf anderer Grundlage aufgebaut werden. Hat man die ganze Geschwulst mit ihrer Umgebung zur Untersuchung, so ist die Differentialdiagnose zwischen Bösartigkeit und Gutartigkeit im allgemeinen nicht schwierig, weil man dann die Grenze zwischen Geschwulst und umgebendem Gewebe aufs genauste untersuchen kann und dadurch das Hineinwachsen der Geschwulst in die Umgebung, d. h. dasjenige, was die Bösartigkeit auch morphologisch am

sichersten charakterisiert, ohne weiteres nachweisen kann. Anders steht aber die Sache für den Kliniker, der in den meisten Fällen nur zur Probe exzidierte Stücke vor sich hat. Denn da muss die Erfahrung zu Hilfe genommen werden, die gelehrt hat, dass gewisse Formen der Zellen und ihres gewebliehen Zusammenhangs den bösartigen Geschwülsten, wenn auch nicht spezifisch, so doch hauptsächlich eigentümlich sind. Die Hauptsache dabei ist, sowohl die grobe Form der Geschwulst bei schwächerer Vergrösserung, als auch die Gestaltung ihrer Zellen und Kerne bei stärkerer Vergrösserung festzustellen und dieselbe mit den normalen Geweben, von denen die Geschwulst ihren Ausgang genommen hat, zu vergleichen. Dieser Vergleich ist ganz besonders bedeutsam, denn es hat sich gezeigt, dass die Zellen in den bösartigen Geschwülsten gewisse Veränderungen eingehen, die man als anaplastisch bezeichnet hat und die gegenüber dem Muttergewebe eine geringere Differenzierung bedeuten. Die Anaplasie der Geschwulstzellen ist selbstverständlich nur in denjenigen Fällen morphologisch nachweisbar, wo die Mutterzellen selbst charakteristische Formen haben und wo die Anaplasie genügend ausgesprochen entwickelt ist. Es wird immer Grenzfälle geben, in denen die Diagnose unsicher ist, oder sogar unmöglich bleibt. Das ist aber auf jedem Gebiete der Medizin der Fall. An keiner Stelle sind die Grenzen zwischen den verschiedenen Erscheinungen so scharf gezogen, dass man sie mit absoluter Sicherheit feststellen könnte. So sehen wir, dass manchmal Schwierigkeiten entstehen, die auch der Geübteste nicht überwinden kann, die aber um so geringer werden, je geübter der Untersucher in diesen Dingen ist. Daher entstehen besonders Schwierigkeiten in der Abgrenzung gutartiger Warzen und Schleimhautgeschwülste gegenüber den Karzinomen, der Fibrome, Myome, Osteome, Chondrome usw. gegenüber den Sarkomen. Aber auch in anderer Beziehung können Schwierigkeiten entstehen. Gewisse Granulationsgeschwülste, besonders solche der späteren Zeit der Syphilis können durch ihre Entwicklung Rundzellensarkomen täuschend ähnlich sein. Chronische Lymphdrüsenhyperplasien, leukämische und andere, selbst einfache entzündliche haben manchmal eine weitgehende Aehnlichkeit mit Lymphosarkomen. Selbst gewisse Fälle von Lymphdrüsentuberkulose, die durch sehr abgeschwächte Tuberkelbazillen entstehen, ähneln in mancher Beziehung sarkomatösen Neubildungen. Aus alledem geht hervor, dass auch der geübteste Histologe nicht ein Mittel besitzt, um unter allen Umständen mit Sicherheit sagen zu können, was eine Geschwulst bedeutet. Es kommt also im wesentlichen darauf an, mit Hilfe der Erfahrung die Diagnose so weit wie möglich zu sichern.

Es war in früherer Zeit üblich, die Karzinome als alveoläre Geschwülste zu definieren. Es hat sich später herausgestellt, dass diese alveoläre Struktur nur durch die Schnittführung zustande kommt. Das ist in der Figur 1 dargestellt von einem Karzinom der Vulva bei schwacher Vergrösserung. Man sieht, dass das eigentliche Geschwulstgewebe, das von der Oberfläche b in die Tiefe wächst, zusammenhängende Zellbalken darstellt. Stellt man sich nun

vor, dass durch diese ein Querschnitt gelegt wird, so würden die Zellbalken überall quer getroffen werden und würden als Zellinseln erscheinen, die in alveolären Räumen gelegen sind. Das ist im oberen Abschnitt der Figur 1 bei A sichtbar. Die Zellbalken treten aber manchmal auch noch in tieferen Schichten seitlich miteinander in Verbindung, so dass auch ein Querschnitt keine alveolären Strukturen aufweist, sondern ein allseitiges Zusammenhängen des Parenchyms. Das ist in der Figur 2 dargestellt aus demselben Karzinom. Ein solches bezeichnet man als plexiformes Karzinom. Die Karzinomwucherung setzt sich in dieser Weise in die Tiefe fort. Ihr Wachstum ist also zunächst stets ein kontinuierliches. Erst im weiteren Verlaufe entstehen einzelne Parenchyminseln isoliert, und zwar in doppelter Weise, nämlich erstens dadurch, dass die Wucherung in die Lymphbahn vordringt, einzelne Zellen sich von dem Parenchym loslösen, in den Lymphbahnen weiter transportiert werden, oder auch aktiv vermöge ihrer eigenen Beweglichkeit in den Lymphspalten fortwandern und sich nun zu neuen Geschwülsten entwickeln. Man sieht, dass dieser Prozess genau analog ist einer Metastasenbildung, und diese isolierten Parenchyminseln stellen in der Tat schon echte Metastasen dar. Die zweite Möglichkeit zur Bildung isolierter Inseln besteht darin, dass das umliegende Bindegewebe gegen das Parenchym vorwächst und einzelne Teile desselben abschnürt. Die alveoläre Struktur der Karzinome ist also unter allen Umständen eine sekundäre Erscheinung.

Die Sarkome sind im Gegensatz zu den Karzinomen homogener gebaut. Parenchym und Stroma setzen sich weniger deutlich gegeneinander ab. Dieser Umstand veranlasste Virchow seinerzeit, die Sarkome als histioide Geschwülste der organoiden Struktur der Karzinome gegenüberzustellen. Da auch die Sarkome ein Stroma besitzen, das freilich in manchen Fällen nur aus Gefässen besteht, so ist dieser Unterschied nicht aufrecht zu erhalten, doch gibt er immer noch einen Anhaltspunkt für gewisse Eigentümlichkeiten in der Struktur der Sarkome. Denn in Wirklichkeit hängen die Parenchymzellen der Sarkome durch eine ausgesprochene Interzellularsubstanz viel inniger miteinander in Verbindung, als die Parenchymzellen der Karzinome, und in weiten Strecken der Sarkome tritt die histioide Struktur, die Virchow meinte, in deutlichster Weise hervor.

Die übrigen bösartigen Geschwülste, die sich unter den Begriff der Karzinome und Sarkome nicht subsumieren lassen, verhalten sich in dieser Beziehung sehr verschieden, so dass sich etwas allgemein Einheitliches über dieselben nicht sagen lässt. Versuche, die früher aufgestellt wurden, alle bösartigen Geschwülste unter die Rubrik Karzinom und Sarkom unterzuordnen, ergaben so künstliche Verhältnisse, dass man sich entschlossen hat, gänzlich davon abzusehen. Die endothelialen Geschwülste z. B. nehmen in vieler Beziehung eine Zwischenstellung zwischen den Karzinomen und den Sarkomen ein. Sie können alveoläre Struktur haben nach Art der Karzinome und histioide Struktur nach Art der Sarkome. Ja in ein und derselben Geschwulst können beide Strukturen nebeneinander vorkommen. Die Mischgeschwülste,

und von ihnen ganz besonders die teratoiden Formen, weisen noch viel kompliziertere Verhältnisse auf, und ganz ausserhalb dieser Betrachtung stehen die Chorionepitheliome.

Da die Diagnose der bösartigen Geschwülste ganz vorzugsweise eine Sache der Erfahrung ist, so wird man am meisten für dieselbe lernen, wenn man eine möglichst grosse Reihe von Einzelgeschwülsten kennen lernt. Deswegen wird im Folgenden eine Anzahl solcher Abbildungen vorgeführt werden, die als typische Beispiele für die verschiedenen Geschwulstarten aufzufassen sind. Bevor das geschieht, sollen noch einige allgemeine Betrachtungen vorangeschickt werden, die sich auf die verschiedenen Verhältnisse in den Geschwülsten beziehen.

Die Zellen in den Geschwülsten vermehren sich kariokinetisch. Aus der Zahl der vorhandenen Kernteilungen kann man auf die Schnelligkeit des Wachstums einen Rückschluss machen. Dabei ist aber zu bedenken, dass die Kernvermehrung sich regionär häufen kann, während an anderen Stellen Kernteilungen vollständig fehlen können. Das schnelle Wachstum einer Geschwulst kann also nur dann erschlossen werden, wenn auch wirklich in einem Abschnitte der Geschwulst die Kernteilungsfiguren gehäuft sind. Einen solchen Fall stellt die Figur 3 dar aus einem schnell wachsenden Karzinom, wo man auf einen engen Raum zusammengedrängt sieben sichere Kernteilungsfiguren sehen kann. Die Häufung solcher Kernteilungsfiguren sagt über die Bösartigkeit an und für sich gar nichts aus, denn auch in ganz gutartigen Epithelwucherungen z. B. über alten Granulationen können ebenso zahlreiche Kernteilungsfiguren vorkommen. Häufig sieht man schon bei schwacher Vergrösserung, dass die Kernteilungsfiguren abnorm gebaut sind. Das zeigt die Figur 4 aus einem Riesenzellensarkom. Betrachtet man diese abnormen Kernteilungsfiguren bei starken Vergrösserungen, so sieht man die mannigfaltigsten Gestalten, ungewöhnlich grosse und ungewöhnlich kleine Formen, Mehrteilungen, unsymmetrische Teilungen, Kernfiguren mit versprengten Chromosomen u. dgl. m. Eine Anzahl Beispiele ist hiervon in Figur 5 wiedergegeben. Es gibt keine pathologischen Kernteilungsfiguren, die für bösartige Geschwülste charakteristisch wären. Selbst die asymmetrischen Figuren, von denen man das eine Zeitlang annahm, haben sich gelegentlich, wenn auch sehr selten, bei anderen Prozessen gefunden. Eine Häufung solcher pathologischen Mitosen aber muss immer den Verdacht auf eine bösartige Geschwulst erwecken. Und wenn man viele solche nebeneinander findet, so kann man fast allein daraus schon auf die Malignität schliessen, nicht weil diese unregelmässigen Kernteilungen die Bösartigkeit bedingten, sondern weil erfahrungsgemäss in bösartigen Geschwülsten die Bedingungen für die Entstehung solcher Figuren grösser sind als in gutartigen.

Alle bösartigen Geschwülste zeichnen sich aus durch die verschiedene Grösse und Form ihrer Kerne im Gegensatz zu normalem Gewebe, in dem die Kerne gewöhnlich weitgehende Aehnlichkeit untereinander aufweisen. Im Vergleich zum normalen Gewebe sind die Kerne gewöhnlich grösser. Häufig

treten auch vielkernige Zellen auf, sogenannte polynukleäre Riesenzellen. Eine solche ist z. B. in der Figur 6 dargestellt. Sehr häufig tritt auch die ungewöhnliche Grösse der Kernkörperchen hervor, wie das aus der Figur 7 zu ersehen ist. Alle diese Erscheinungen haben nur einen relativen diagnostischen Wert. Sie sind nicht spezifisch für die Malignität, aber sie häufen sich doch in malignen Tumoren. Bösartige Geschwülste haben eine grosse Neigung zu regressiven Veränderungen ihrer Zellen, und alle regressiven Metamorphosen, die die Pathologie überhaupt aufzuweisen hat, kommen in diesen Geschwülsten vor. Wenn auch am häufigsten die Fettmetamorphose ist und fast in keiner Geschwulst fehlt, so kommen doch auch die schleimige, die kolloide, die hyaline Metamorphose vor, und es entstehen dadurch mannigfaltige und wunderbare Zellformen, die schon oft zu Verwechslungen mit Parasiten Veranlassung gegeben haben. Es ist unmöglich, diese verschiedenen Formen durch Abbildungen zu erschöpfen, denn fast in jeder Geschwulst kann man wieder neue entdecken. Es lässt sich auch im einzelnen oft gar nicht immer sagen, wie die beobachteten Bilder zustande gekommen sind. Wenn man bedenkt, dass sich die Kerne an diesen Metamorphosen beteiligen, dass ausserdem die Geschwulstzellen imstande sind, andere Zellen und Gewebstrümmer in sich aufzunehmen, dass ferner die Zerstörung nicht bloss die ruhenden, sondern auch die in Teilung begriffenen Zellen ergreifen kann, so wird man sich eine Vorstellung von der Mannigfaltigkeit der vorkommenden Bilder machen können. Viele derselben sind auch mehr oder weniger Kunstprodukte, d. h. durch die Härtung und Färbung modifiziert. In den Abbildungen 8—9 sind einige Zellbilder wiedergegeben. Die Figur 8 stellt drei Zellen aus einem Gallenblasenkrebs vor, die in Fettmetamorphose übergegangen sind. Das Fett ist durch die Härtung extrahiert und es sind an vielen Stellen Lücken entstanden, in denen sich ursprünglich Fett befand. Die Kerne sind stark reduziert, das Chromatin verklumpt. Im weiteren Verlaufe gehen die Zellen vollständig durch Fettmetamorphose zugrunde. Sie lösen sich in einen fettigen Detritus auf und bilden auf diese Weise den schon seit alters her bekannten Saft, den man als Krebsmilch bezeichnet. In Figur 9a und b sind zwei Zellen wiedergegeben, die eine besonders häufig zu beobachtende Erscheinung darbieten, nämlich kleine Hohlräume, in denen sich ein punktförmiges Gebilde befindet. Diese Dinge können in verschiedener Weise zustande kommen. Figur 9a ist wahrscheinlich so entstanden, dass die Geschwulstzelle einen Leukozyten aufgenommen und verdaut hat, von dessen Kern der Körper in der Zyste einen Rest darstellt. Figur 9b ist so zu erklären, dass die Zelle hydropisch degeneriert ist. In dem Wasser der Physaliden, der bläschenförmigen Gebilde, ist immer noch etwas kolloidal gelöstes Eiweiss vorhanden, das bei der Härtung ausfällt und nun die kleinen, in den Lücken gelegenen Körperchen darstellt. Besonders phantastische Formen entstehen durch die hyaline Entartung der Zelle. Diese hyaline Entartung kann zuweilen der Ausdruck einer rudimentären Verhornung sein und findet sich dann vorzugsweise in Horn-

krebsen. Ein Beispiel davon ist die Figur 10. Man sieht die stark rotgefärbten, mit rudimentären Kernen versehenen Schollen. Zuweilen sind die Kerne auch gänzlich verschwunden, und diese Schollen setzen sich scharf gegen die umgebenden, noch nicht oder weniger hyalin umgewandelten Zellen ab. Die hyalinen Degenerationen und ihre verwandten Prozesse, wozu auch die schleimigen gehören, ergreifen manchmal weite Strecken der Geschwülste. Ja es können dadurch kleinere Metastasen oder auch Abschnitte von grösseren Geschwülsten vollständig zerstört werden. Die Figur 11 stellt eine solche Lymphdrüsenmetastase dar, die von einem Portiokarzinom ausgegangen war. Man sieht zwischen den lymphatischen Zellen nur eine hyaline nekrotische Masse als Rest dieser kleinen Geschwulstmetastase. Man darf aber daraus nicht schliessen, dass ein solcher Prozess wirklich zur Heilung der Krankheit führen könnte, denn man sieht immer in der Nachbarschaft solcher zerstörten Tumoren andere, die in vollem Wachstum begriffen sind.

Einige Karzinome haben eine besondere Neigung zu ausgedehnten schleimigen, kolloiden oder gelatinösen Metamorphosen, so dass sie schon makroskopisch eine durchscheinende Beschaffenheit angenommen haben. Dieselben haben daher den Namen Carcinoma gelatinosum oder Carcinoma colloides oder auch Carcinoma myxomatodes erhalten. Es finden sich solche vorzugsweise im Verdauungstraktus, im Pankreas, an der Gallenblase, auch in der Mamma, seltener jedoch an anderen Stellen. Man muss dabei zweierlei Prozesse unterscheiden. In dem einen Fall wird das Parenchym der Geschwülste vernichtet. Einen solchen Vorgang stellt die Figur 13 dar. Es handelt sich dabei um einen typischen Schleimkrebs des Mastdarms. Man sieht, dass das Parenchym mit Ausnahme von wenigen Resten in eine fädige blaugefärbte Masse umgewandelt ist, während das Stroma als dicke, mässig kernreiche Balken erhalten ist. Dieses Bild ist typisch für das Vorkommen mucinöser Umwandlungen an Krebsen des Abdomens. Die Kolloidkrebse der Mamma dagegen zeigen gewöhnlich die zweite Art der Umwandlung, nämlich dass das Parenchym wohl erhalten ist, während das Stroma eine hyaline Umwandlung aufweist. Ein solches Beispiel zeigt die Figur 12.

Das seltenste von allen hierher gehörigen Ereignissen ist die Bildung von Kalkkörpern in bösartigen Geschwülsten. Solche Kalkkörper bilden sich nur in nekrotischem Material und auch nur dann, wenn dasselbe eine längere Zeit von lebendem Gewebe eingeschlossen liegen bleibt. Daraus geht also schon ohne weiteres hervor, dass Kalkablagerungen nur in langsam wachsenden Geschwülsten vorkommen können. Die beiden Abbildungen 14 und 15 geben typische Fälle dieser Art wieder. 14 stammt von einem Karzinom der Portio vaginalis uteri, 15 aus einem kleinen sehr langsam wachsenden Karzinom des Gesichtes. In Wirklichkeit sind diese beiden Lokalisationen diejenigen, in denen man Kalkkörper am häufigsten findet. Viel seltener sind sie an anderen Stellen des Körpers, doch kommen sie auch gelegentlich in Sarkomen vor. Selbstverständlich darf man diese Kalkkörper nicht verwechseln mit

kalkhaltigen Gebilden in Osteo- und Chondrosarkomen, bei denen die Anwesenheit von Kalk eine ganz andere Bedeutung hat. Gerade aber in denjenigen Sarkomen, wo man Kalkkörper vielleicht am ehesten erwarten sollte, nämlich in den Sarkomen der Hirnhäute, die zu den Psammomen in naher Beziehung stehen, werden Kalkkörper so gut wie niemals beobachtet.

Von grosser Bedeutung sind die Beziehungen der bösartigen Geschwülste zur Nachbarschaft. Wenn eine Geschwulst wächst, so kann sie auf die Nachbarschaft in verschiedener Weise einwirken, entweder verdrängend oder auflösend, oder wucherungserregend. Gerade durch ihre Fähigkeit, die Nachbarschaft aufzulösen, zeichnen sich die bösartigen Geschwülste vor anderen Wucherungen aus, die gewöhnlich nur die Nachbarschaft verdrängen können. Dass dies jedoch nicht ein spezifischer Unterschied ist, geht schon daraus hervor, dass auch das Aneurysma der Gefässe, wo es an einen Knochen herankommt, eine Zerstörung des Knochens bewirkt. Auf der anderen Seite aber können auch bösartige Geschwülste vorwachsen, indem sie die Nachbarschaft nicht auflösen, sondern beiseite schieben. Das zeigt z. B. die Figur 16. Eine Lebermetastase von einem Mastdarmkrebs aus komprimiert hier deutlich das Lebergewebe und bewirkt, dass dasselbe konzentrisch um die Geschwulst angeordnet ist. In gleicher Weise sieht man auf Figur 17, wie ein Kankroid der Zunge aus der Tiefe gegen die nicht krebsige epidermoidale Schleimhaut der Zunge vorwächst. Man sieht, wie die Epithelzapfen durch die Kankroidperlen beiseite geschoben und zusammengedrückt sind. Die Figur 18 zeigt zwei kleine Metastasen eines Magenkrebses unter der Oesophagusschleimhaut. Man sieht hier, wie einerseits das epidermoidale Epithel zusammengedrückt ist, und wie auch andererseits die Schleimdrüsen, die hier ungewöhnlich stark entwickelt sind, beiseite gedrängt werden. Gewöhnlich aber geschieht das Vorwachsen der bösartigen Geschwülste durch die Auflösung der benachbarten Gewebe, und es bleibt dann oft von diesen nichts übrig als rudimentäre, oft schwer zu deutende Reste. So stellt die Figur 19 eine Partie aus einem Karzinom des Oberkiefers dar, zwischen dessen Zellen sich der Rest von Knochengewebe findet. Der Kalk in diesen in Auflösung begriffenen Knochenbälkchen ist fast vollständig resorbiert und nur noch in der Form einiger grauschwarz erscheinenden Körperchen sichtbar.

Neben diesen Zerstörungen können aber auch Neubildungen auftreten, und zwar ganz besonders im sogenannten Stroma der Geschwülste, d. h. es kann das Bindegewebe zu Wucherungen angereizt werden. Diese Wucherungen treten manchmal in Form von Granulationsbildungen und entzündlichen Infiltrationen auf, wie es an verschiedenen der später wiedergegebenen Abbildungen zu sehen ist. Man darf aber die Neubildung des Stromas in einer bösartigen Geschwulst im allgemeinen nicht überschätzen. Sehr viele bösartige Geschwülste wachsen ohne jede, oder nur mit sehr geringer Neubildung von Bindegewebe, so dass in manchen Fällen das Stroma ausschliesslich aus dem alten Stroma desjenigen Organes besteht, in dem die Geschwulst wächst.

Ja manche Karzinome haben eine ausgesprochene Neigung dazu, gar kein Stroma zu bilden, und ihre Parenchymzellen bilden deshalb ausgedehnte Zellhaufen, in denen man nicht die Spur von Stroma findet. Das ist ganz besonders häufig bei den Oesophaguskrebsen der Fall, und ein solches ist in Figur 20 abgebildet bei schwacher, nämlich Lupenvergrösserung.

Wird reichliches Bindegewebe neu gebildet, so kann dasselbe sich narbig umwandeln und zu einer Schrumpfung der ganzen Geschwulst führen. Eine solche bezeichnet man dann als Scirrhus, wie sie in Figur 50 vom Magen und Figur 71 von der Mamma wiedergegeben ist. In dem neugebildeten Stroma zwischen Geschwulstinseln oder auch in der Umgebung von Geschwülsten bilden sich mitunter Riesenzellen, wovon die Figur 21 Beispiele wiedergibt. Diese Riesenzellen sind vollständig analog den Fremdkörperriesenzellen gebildet und kommen auch zweifellos in der gleichen Weise zustande, indem die Geschwulstmassen selbst und gewöhnlich solche, die sich in regressiver Metamorphose befinden, als Fremdkörper auf das umliegende Gewebe einwirken. Daher findet man diese kollateralen Riesenzellen am häufigsten in Kankroiden.

Es gibt gewisse Geschwülste, die einen ganz charakteristischen und spezifischen Wucherungsreiz auf das Knochengewebe ausüben. Während die meisten malignen Geschwülste, wenn sie an die Knochen heranwachsen, diese auflösen, so haben manche Karzinome die Eigenschaft, Knochenneubildungen hervorzurufen. Man hat dieselben deswegen als osteoplastische Karzinome bezeichnet. Man hat das sehr selten bei Schilddrüsenkrebsen und Mammakrebsen gefunden, dagegen mit grösster Regelmässigkeit bei den Krebsen der Prostata. Sowie dieselben Metastasen in die Knochen machen, erzeugen sie hier eine fast elfenbeinharte Masse. Die Figur 22 zeigt einen Schnitt durch einen Wirbelkörper mit der Metastase eines osteoplastischen Prostatakarzinoms. Links der gelbe Streifen ist altes Knochengewebe. Die feinen roten Züge, die sich zwischen den Krebsinseln hindurchziehen, sind neu gebildete Knochenbälkchen, die z. T. unvollständig verkalkt sind. Man sieht aber auch schon bei dieser schwachen Vergrösserung ganz deutlich die Reihe von Osteoblasten, die die Knochenhöhlen auskleiden auch dort, wo sie nicht mit Geschwulstzellen angefüllt sind.

Wenn Geschwülste an Hohlräume heranwachsen, so erzeugen sie manchmal kollaterale Wucherungen, die sich warzig oder papillär über die Oberfläche erheben. Solche kann man in der Harnblase, im Nierenbecken, in der Gallenblase, aber auch in den serösen Höhlen beobachten. Es sind als Beispiel hier zwei Abbildungen gegeben. Die Figur 23 zeigt die Anhäufung von Karzinomzellen in subpleuralen Lymphbahnen, ausgehend von einem Mammakarzinom. Die Pleura hat eine von Pleuraepithel vollständig bekleidete papilläre Wucherung gebildet. Von grosser praktischer Bedeutung ist die Figur 24. Dieselbe zeigt einen Schnitt durch ein Harnblasenkarzinom mit papillären Wucherungen in die Harnblase hinein. Diese papillären Wucherungen können abreissen und mit dem Harn entleert werden. Sie enthalten dann an

und für sich garnichts Krebsiges und können daher leicht zu Verwechslungen führen zwischen Karzinom und dem gutartigen Fibroma papillare der Harnblase.

Besonders bemerkenswert ist der Umstand, dass Karzinome, die von irgend einer Epithelschicht ausgehen, in der Nachbarschaft das gleiche Epithel zu Wucherungen anregen, und dadurch unterscheiden sich primäre Geschwülste eines solchen Epithels von sekundären. Wenn z. B. ein primärer Magenkrebs entsteht, so kann er in der Nachbarschaft weitgehende, nichtkrebsige Drüsenwucherungen hervorrufen, wie solche in der Figur 25 abgebildet sind. Diese Wucherungen können geradezu einen adenomatösen und polypösen Charakter annehmen. Wenn dagegen ein anderer Krebs, z. B. ein Oesophaguskrebs im Magen Metastasen macht, so entstehen diese kollateralen Hyperplasien des Epithels niemals. Wie sich das im weiteren gestaltet, sieht man besonders an den Figuren 26 und 27. Die Figur 26 stellt ein kleines Kankroid aus der Ohrgegend dar bei Lupenvergrösserung. Die mittlere Partie ist die eigentlich krebsige. Auf beiden Seiten nach oben und nach unten sieht man die kollaterale Hyperplasie der Epidermis, die vor allen Dingen auf der oberen Seite lange Zapfen in die Kutis vorschiebt. Die Figur 27 stellt bei starker Vergrösserung eine Stelle aus dem gleichen Objekt dar. Der Epidermiszapfen rechts ist krebsig. Die beiden links davon sind hyperplastische Epidermis.

Diese Tatsache der kollateralen Hyperplasie ist deswegen von grosser praktischer Bedeutung, weil, wie schon in der Einleitung angedeutet wurde, dadurch schwerwiegende Diagnosenirrtümer hervorgebracht werden können. Wenn man bei Probeexzisionen einen Teil dieser Hyperplasie herausnimmt, so kann die histologische Untersuchung das Bild einer gutartigen Wucherung ergeben. Dies geschieht besonders leicht im Kehlkopf, wo solche warzigen Pachydermien nicht nur als kollaterale Erscheinungen bei Karzinomen, sondern auch bei Tuberkulose und bei Syphilis vorkommen. Man würde also bei diesen drei Krankheiten, die eine ganz verschiedene Therapie erheischen, bei unrichtiger Probeexzision ganz das gleiche histologische Bild erhalten.

Endlich ist noch zu erwähnen, dass metastatische Tumoren und vor allen Dingen Karzinome in den Lymphdrüsen ausgedehnte Wucherungen lymphatischen Gewebes anregen können.

Es ist bekannt, dass, während die Sarkome gewöhnlich die Neigung besitzen, in die Blutgefässe durchzubrechen und sich durch diese zu verbreiten, die Karzinome sich in der Regel durch die Lymphbahnen weiter entwickeln.

Die Geschwulstzellen wachsen dann in den Lymphbahnen weiter, ohne eigentliche Geschwülste zu bilden, indem sie die Lymphbahnen mit Zellmassen anfüllen, die lose aneinanderliegen. Dadurch entsteht ein maschiges Bild, als ob die Lymphbahnen künstlich injiziert wären, oder als ob sie sich mit einem entzündlichen Exsudat angefüllt hätten, so dass man z. B. bei der Lunge geradezu von einer Lymphangitis carcinomatosa und beim Herzen von einer Pericarditis carcinomatosa gesprochen hat. Makroskopisch sieht man in der Tat oft nichts als leichte fibrinöse Auflagerungen an diesen Stellen, und erst

die mikroskopische Untersuchung lässt die krebsige Natur der Erkrankung erkennen. Die Figur 28 stellt eine solche Infiltration der Lymphbahnen der Lunge dar, ausgehend von einem Mammakarzinom, die Figur 29 das Gleiche unter dem Perikard, ausgehend von einem Oesophaguskrebs. Besonders in den Lymphdrüsen selbst kann man das Fortwuchern der Krebsmasse in den Lymphbahnen und Sinus deutlich verfolgen, so dass nicht selten das lymphatische Gewebe von einem Mantel von gewucherten Krebszellen umgeben ist. Davon gibt die Figur 30 ein Uebersichtsbild bei sehr schwacher Vergrösserung, das als ein typisches aufgefasst werden kann. Es handelt sich um eine Beckenlymphdrüse in der Nachbarschaft eines primären Uteruskrebses, die bei der Operation mit entfernt wurde.

2. Spezieller Teil.

Es ist allgemein bekannt und in einschlägigen Lehrbüchern genügend besprochen, dass die Hauptschwierigkeiten in der Diagnose bösartiger Geschwülste nicht nur in der Begrenzung zu den gutartigen zu suchen ist, sondern auch in der Differentialdiagnose gegenüber den sogenannten atypischen Epithelwucherungen. Letzteres betrifft ganz ausschliesslich die Karzinome. Solche atypischen Epithelwucherungen entstehen unter mancherlei Bedingungen bei chronischen Entzündungen und bei Wucherungen der verschiedensten Art, die von den Bindesubstanzen ausgehen. Man findet sie z. B. bei chronischer Phlegmone, bei Lupus, bei Tuberkulose, syphilitischen Affektionen der Kutis und Submukosa, am Rande chronischer Geschwüre z. B. im Magen oder am Unterschenkel, bei Pachydermien des Kehlkopfes usw. Diese atypischen Epithelwucherungen unterscheiden sich von den wirklichen Krebsbildungen nur dadurch, dass die Zellen durchaus den Typus des normalen Gewebes beibehalten und dass sie infolgedessen sich auch physiologisch wie die Zellen normaler Gewebe verhalten, so dass sie z. B. an der äusseren Epidermis in typische Verhornung übergehen, dass sie keine Neigung haben, isoliert in die Tiefe zu wachsen, dass sie sich scharf gegen die Umgebung absetzen, besonders gegen das Bindegewebe. Physiologisch unterscheiden sie sich wesentlich dadurch, dass sie keine Metastasen machen. Aber es ist doch eine ganze Reihe von atypischen Epithelwucherungen beobachtet worden, die nach langem Bestande in wirklichen Krebs übergingen, so z. B. bei dem Lupus der äusseren Haut und des Kehlkopfes, bei Magengeschwüren, am Rande chronischer Beingeschwüre, in alten Narben, in Ekzemen z. B. bei dem Röntgenekzem usw. Aus diesem Umstande wird man schon von vornherein erwarten können, dass es gewisse Uebergangsformen von atypischen Epithelwucherungen zu echten Karzinomen gibt und dass hier eine scharfe Grenze tatsächlich nicht existiert. Es werden also Fälle vorkommen, bei denen auch der Geübteste nicht imstande ist, zu sagen, ob es sich hier noch um eine atypische Epithelwucherung oder schon um ein Karzinom handelt.

Aehnliche Schwierigkeiten bestehen bei der Abgrenzung gutartiger Geschwülste von den bösartigen. Es sind gelegentlich Fälle gesehen worden, die histologisch eine solche Ausbildung der Zellen aufweisen, z. B. zu straffem Bindegewebe, zu glatter Muskulatur, zu Knorpelgewebe, dass man nicht umhin konnte, diese Gebilde als einfache Fibrome, Myome oder Chondrome zu bezeichnen, und doch zeigte der weitere Verlauf, dass die Geschwülste bösartig waren. Auch bei Drüsengeschwülsten kommen solche Grenzfälle vor, so z. B. bei den Adenomen der Schleimhäute, den polypösen Endometritiden und bei dem Adenofibrom der Mamma. Auch hier gibt es Fälle, wo die Diagnose histologisch mit Sicherheit nicht gestellt werden kann und wo man nur vermutungsweise sich für die gutartige oder für die bösartige Form der Geschwulst entscheiden kann.

Die Bösartigkeit einer Geschwulst ist physiologisch charakterisiert durch die geringere Differenzierung der Zellen und die gesteigerte selbständige Existenzfähigkeit, d. h. durch denjenigen Zustand, den man als Anaplasie bezeichnet hat. Diese Anaplasie kommt auch histologisch zum Ausdruck bei all den Geweben, deren Zellen histologisch genügend spezialisiert sind, so z. B. bei der Mehrzahl der Epithelien, besonders an der äusseren Epidermis, an den Becherzellen des Darmes und an vielen anderen Stellen. Sie kommen weniger zum Ausdruck bei dem gewöhnlichen Bindegewebe und bei den Endothelien. Aber diese Anaplasie kann einen sehr verschieden hohen Grad aufweisen. Sie kann so geringfügig sein, dass sie histologisch nicht zu erkennen ist. Dahin gehören dann alle diejenigen Fälle, die der Diagnose erhebliche Schwierigkeiten machen und die erst durch ihren späteren Verlauf ihren Charakter dokumentieren. Das sind glücklicherweise die selteneren. Viel häufiger kommt es vor, dass die Entdifferenzierung der Zellen weitere Fortschritte gemacht hat und dass sie deswegen auch histologisch zu erkennen ist. Das setzt natürlich eine genaue Kenntnis der normalen Struktur der Gewebe und ihrer gutartigen Wucherungen voraus. Ist die Entdifferenzierung noch weiter fortgeschritten, so lässt sie sich schon mit geringerer Mühe auch histologisch erkennen, und hat sie einen hohen Grad erreicht, so nähern sich die Geschwulstzellen der indifferentesten Form, nämlich derjenigen einer Kugel. Auch treten bei den hochgradigen Formen der Anaplasie starke Differenzen in der Ausbildung der einzelnen Zellen hervor, so dass die Zellen in Form und Grösse stark variieren, weswegen man dieselben als polymorph bezeichnet hat. Die Abweichung von dem normalen Gewebe, die der Ausdruck dieser Anaplasie ist, kann innerhalb ein und derselben Geschwulst die gleiche sein, sie kann aber auch an verschiedenen Stellen sich verschieden darstellen. Sie kann in den Metastasen und Rezidiven mit der Muttergeschwulst übereinstimmen, oder sie kann in den Metastasen und Rezidiven stärker geworden sein. Zwischen den verschiedenen Graden der Anaplasie kommen alle möglichen Uebergänge vor, so dass sich scharfe Grenzen dazwischen ebenso wenig ziehen lassen wie zwischen den geringsten Graden der Anaplasie und der atypischen Wucherung.

Daraus ergibt sich zweierlei: erstens dass die verschiedenen Geschwülste der einzelnen Gewebsarten ein sehr verschiedenes Aussehen haben können, dass z. B. die Karzinome der äusseren Haut nicht immer gleichartig beschaffen sind, ebenso wenig diejenigen, die von den Schleimhäuten ausgehen, und dass die Sarkome, die sich z. B. vom Knorpel oder von den Lymphdrüsen oder vom Bindegewebe aus entwickeln, jedesmal eine sehr verschiedene Struktur aufweisen. Zweitens geht daraus hervor, dass die Geschwülste stärkerer Anaplasie aus allen Geweben einem einheitlichen Typus zustreben, nämlich demjenigen der stärksten Anaplasie, so dass polymorphzellige oder Rundzellenkarzinome sowohl von der Haut, als von den Schleimhäuten, oder auch von irgend einem inneren drüsigen Organ ihren Ausgang nehmen können. Man erkennt daraus, dass nur bei denjenigen Geschwülsten ihre Herkunft aus dem histologischen Bild erkannt werden kann, deren Zellen noch eine gewisse Charakterisierung aufweisen, d. h. gering anaplastisch sind, während man einer stark anaplastischen Geschwulst nicht mehr aus dem mikroskopischen Bild ansehen kann, von welchem Gewebe aus sie sich entwickelt hat.

Von diesem Gesichtspunkte aus sind die einzelnen Geschwülste, in deren Darstellung nunmehr eingetreten werden soll, aufzufassen.

A. Karzinome.

Wir beginnen mit den Karzinomen und zwar zunächst mit denjenigen der äusseren Haut. Diese sind immer dadurch charakterisiert, dass sich verhornte Zellen in ihnen befinden. Man bezeichnet sie als Carcinoma keratoides oder Kankroid.

Ist die Anaplasie gering, so ist die Verhornung deutlich, ist sie stärker, so wird die Verhornung immer undeutlicher und rudimentär. Da die Wucherung eine atypische ist und die verhornten Zellen nicht immer an die Oberfläche abgestossen werden, so bilden sich geschichtete Kugeln, sogenannte Kankroidperlen, wie solche gewöhnlich schon bei schwacher Vergrösserung sichtbar sind. Die Figur 31 ist ein beginnendes Karzinom der Schläfe bei schwacher Vergrösserung. Die Wucherung ist noch kontinuierlich. In der Tiefe sieht man Talgfollikel. Die Verhornung ist an der Oberfläche eine fast typische. In der Tiefe haben sich an mehreren Stellen Kankroidperlen gebildet. Diese Figur ist charakterisiert durch das fast vollständige Fehlen einer kleinzelligen Infiltration in der Kutis unterhalb der Geschwulst. In der Figur 32 ist ein etwas stärker anaplastisches Kankroid der Wange abgebildet. Die kleinzellige Infiltration in der Umgebung ist stark, die Hornkugeln deutlich entwickelt, zum Teil auch von Entzündungszellen durchsetzt. Ein Kankroid der Lippe mit starker Anaplasie ist in Figur 33 wiedergegeben. Man sieht nur noch rudimentäre Hornkugeln. Die ganze Struktur nähert sich schon dem Medullarkrebs. Betrachtet man eine solche rudimentär verhornte Partie bei stärkerer Vergrösserung, wie in der Figur 34 abgebildet ist, so lassen die

Zellen nicht mehr die typische Schichtung und die Stachelbildung erkennen. Die Kerne sind in den blasig aufgetriebenen und oft hyalin entarteten Zellen zum Teil noch erhalten (Figur 10). Keratohyaline Körnchen fehlen in denselben. Die rudimentäre Hornsubstanz gibt auch nicht mehr die charakteristische Blaufärbung wie sie von Ernst für die typische Verhornung angegeben wurde.

Es versteht sich, dass an epidermoidalen Schleimhäuten die gleichen Tumoren vorkommen wie an der äusseren Haut. Auch hier entstehen Hornkrebse mit ihren durch stärkere Anaplasie ausgezeichneten Variationen. Aber auch an anderen Schleimhäuten können sich Kankroide durch Metaplasie entwickeln, indem ihr spezifisches Epithel in Plattenepithel umgewandelt wird. Es ist daher ganz gleichgiltig, ob die Metaplasie der Schleimhäute zuerst auftritt und sich dann das Kankroid daraus entwickelt, oder ob die Metaplasie erst bei der Geschwulstbildung in die Erscheinung tritt. Beides kommt in der Tat vor. In erster Linie sind es die Zylinder- und Flimmerepithel tragenden Schleimhäute der oberen Luftwege, der Regio olfactoria, der Trachea und der Bronchien, aus denen solche metaplastischen Kankroide hervorgehen. Solche sind abgebildet in der Figur 35 aus der Paukenhöhle und in der Figur 36 aus einem Bronchus. Hier handelt es sich um Schleimhäute, deren Epithelien auch unter anderen pathologischen Bedingungen häufig epidermoidal werden, z. B. bei chronischen Entzündungen, an Nasenpolypen, in Bronchiektasien. Etwas seltener ist dieses Ereignis in der Uterushöhle, während es sich von selbst versteht, dass an der Vagina und auch an der Portio vaginalis Kankroide die typische Form der Krebse darstellen, da hier das normale Epithel schon epidermoidal ist. Aber im Uteruskörper können Kankroide nur durch Metaplasie zustande kommen und daher sind Hornkrebse des Uterus seltener als Zylinderzellenkrebse. In Figur 37 ist ein solches Karzinom dargestellt, in dem nebeneinander Krebswucherungen mit Zylinderzellen und solche mit Plattenepithelien und Verhornung zu sehen sind. Dieses gleichzeitige Vorkommen von Zylinderzellen und Plattenepithelien in ein und demselben Uterus ist gar keine Seltenheit, doch fehlt in den meisten Fällen die charakteristische Verhornung, und die Plattenepithelien häufen sich gewöhnlich zu grösseren, nicht geschichteten Haufen an, wie die Figur 38 zeigt. Noch seltener ist die epidermoidale Umwandlung der Harnblasenschleimhaut, doch kommt auch diese vor, und infolgedessen können auch in der Harnblase Kankroide sich entwickeln, wovon die Figur 39 ein Beispiel gibt. Dieses Kankroid der Harnblase ist eines jener ausgezeichneten Spezimen, wie sie sich so häufig auf der Basis einer Bilharziaentzündung (Distoma haematobium) in subtropischen Ländern, besonders in Aegypten entwickeln[1]). Endlich ist hier auch die Gallenblase zu erwähnen. Eine Epidermoisierung ihrer Schleimhäute unter anderen pathologischen Bedingungen ist ausserordentlich selten. Man ist deswegen überrascht, verhältnismässig häufig Kankroide dieses Organs zu finden, wie ein

1) Das Präparat entstammt dem Material, das Herr Göbel aus Egypten mitbrachte und mir freundlichst zur Verfügung stellte.

solches in Figur 40 abgebildet ist. Vom Magendarmtraktus sind echte Hornkrebse nicht bekannt. Gelegentlich sind vom Magen Plattenepithelkrebse beschrieben worden, jedoch haben die als Plattenepithelien bezeichneten Zellen hier doch nur eine geringe Aehnlichkeit mit demjenigen, was man in den bisher genannten Organen sieht. Echte Kankroide des Magens sind wahrscheinlich immer auf eine embryonale Verwerfung von Oesophagusepithel zurückzuführen. Nur vom Ausführungsgang des Pankreas sind einige echte Kankroide beschrieben worden.

Es wäre unrichtig, sich vorzustellen, dass die Bildung sogenannter Kankroidperlen für die Diagnose des Karzinoms absolut eindeutig wäre. Es kommen vielmehr solche Bildungen auch bei anderen Prozessen und sogar physiologisch vor; letzteres z. B. an der Raphe des Gaumens und an der Oberfläche der Tonsillen. Bei atypischen gutartigen Epithelwucherungen der äusseren Epidermis und der epidermoidalen Schleimhäute, z. B. im Anschluss an alte Phlegmonen in der Umgebung von Beingeschwüren, bei hyperplastischen Formen der Tuberkulose und des Lupus sind solche Kankroidperlen ziemlich häufig. Auch in der Nachbarschaft anderer Geschwülste, die bis an die Epidermis heranwachsen, können sich solche entwickeln. Ein ausgezeichnetes Beispiel gibt die Figur 41. Es handelt sich um eine Bildung von falschen Kankroidperlen an der Oberfläche eines Fibrosarkoms des Periosts vom Unterschenkel, das bis an die Epidermis herangewachsen war. Die Abbildung zeigt zwei ziemlich äquatorial getroffene Epidermisperlen und noch mehrere, die etwas mehr tangential getroffen wurden.

Wenn die Vollständigkeit der Verhornung ein Kriterium abgab für den Grad der Anaplasie einer Geschwulst, so gilt das zunächst ganz vorzugsweise von der äusseren Epidermis. Bei den epidermoidalen Schleimhäuten und denjenigen, bei denen durch Metaplasie Kankroide entstehen können, kann die Verhornung schon deswegen nicht eine so typische sein, weil durch das fortwährende Hinüberfliessen von Sekreten die obersten Schichten der verhornten Zellen mazeriert und abgespült werden. Infolgedessen ist schon die Hornschicht an diesen Schleimhäuten normalerweise weniger dick als die an der äusseren Haut, und daher sind auch schon bei den am wenigsten anaplastischen Karzinomen dieser Schleimhäute die Verhornungsprozesse nicht so charakteristisch. Trotzdem lassen sich die Reihen der verschiedenen Anaplasie auch bei diesen darstellen. Die Figur 42 gibt z. B. ein Oesophaguskarzinom mit gut entwickelter Kankroidperle wieder. In Figur 43 ist ein solches abgebildet, in dem die Verhornung undeutlich ist und die Schichtung der Perlen nicht so gut hervortritt. Figur 44 endlich stellt einen Oesophaguskrebs dar, in dem nur noch schwache Andeutungen von Verhornung zu finden sind. Aber nicht alle Krebse des Oesophagus gehen von der Schleimhaut aus. Manche entwickeln sich auch von den Schleimdrüsen, und diese haben dann natürlich von vornherein einen ganz anderen Bau. So ist z. B. die vorher erwähnte Figur 20 ein Karzinom des Oesophagus, das wahrscheinlich nicht von der Epidermis ausgegangen ist, jedoch ist das wegen der sehr starken Parenchym-

wucherung nicht mehr mit Sicherheit zu entscheiden. Ganz sicher aber gehört die Figur 45 zu denjenigen Oesophagusgeschwülsten, die von den Drüsen ihren Ausgang nehmen. Es sei hier noch die Figur 46 angereiht, die ein ganz ausgezeichnetes Kankroid darstellt. Es handelt sich hier um ein Präparat, das aus einem sehr kleinen Gewebsstückchen gewonnen wurde, das mit der Magensonde aus dem Oesophagus herausgeholt wurde. Da hier das Bild des Krebses ausserordentlich deutlich hervortrat, so war es ohne weiteres möglich, auch trotz der Kleinheit des Objektes die sichere Diagnose zu stellen.

In ähnlicher Weise wie die Oesophaguskrebse verhalten sich auch diejenigen der Zunge und der Mundschleimhaut, so dass es nicht notwendig ist, von diesen besondere Abbildungen zu geben. Jedoch kommt es hier zuweilen vor, dass ausserordentlich mächtige Hornlager gebildet werden, so stark, dass die noch der Wucherung fähigen Geschwulstzellen in ihrer Masse ganz zurücktreten hinter diesen Hornlagern. Auch in der Mundschleimhaut und besonders im Rachen gehen nicht alle Karzinome von der Epidermis selbst aus, sondern manche nehmen ihren Ursprung von den Schleimdrüsen. Das Gleiche gilt auch von der Epiglottis und vom Kehlkopf, soweit derselbe mit epidermoidaler Schleimhaut ausgekleidet ist oder seine Schleimhaut Epidermoisierungen eingeht. Diese Krebse stimmen durchaus mit denjenigen des Oesophagus überein, denn auch hier gibt es neben echten Kankroiden solche, die von den Schleimdrüsen ausgehen und infolgedessen mehr zylindrisch geformte Parenchymzellen besitzen. Die Schleimdrüsenkrebse sind niemals Kankroide.

Gehen wir nun zu den Magenkrebsen über, d. h. zu Krebsen, die keine Beziehung mehr zu epidermoidalen Formen besitzen, so ist es hier die Zylinderzelle, die das Bild der Geschwülste beherrscht. Diese Zylinderzellen haben die Neigung, sich pallisadenförmig aneinander zu legen und drüsenschlauchartige Wucherungen hervorzubringen. Dadurch kommt die ausserordentliche Aehnlichkeit mit Schleimhautpolypen zustande. Da es im Magen auch grosse Schleimhautpolypen gibt, so kann, selbst wenn der ganze Tumor zur Verfügung steht, die Differentialdiagnose schwierig werden. Man ist dann lediglich auf die Untersuchung der Basis der Geschwulst angewiesen und pflegt dieselbe als gutartig zu betrachten, wenn sie nicht in die Tiefe wuchert, als bösartig, wenn die Muscularis mucosae durchbrochen wurde und die Wucherung bis in die Hauptmuskulatur des Magens hineinragt. Natürlich findet die Diagnose eine wesentliche Stütze, wenn die Zellen deutlich anaplastische Veränderungen eingegangen sind. Die ersten Anfänge einer solchen zeigt die Figur 47. Dieselbe dokumentiert sich nicht bloss durch die unregelmässige Grösse und Stellung der Kerne, sondern auch durch die an vielen Stellen sichtbare Mehrschichtigkeit der epithelialen Anordnung. Noch deutlicher tritt dieses Verhältnis in Figur 48 hervor. Während man die Geschwulst von Figur 47 ein destruierendes Adenom oder auch Adenokarzinom nennen müsste, so würde man für die Figur 48 schon den Namen eines Zylinderzellenkrebses wählen, allerdings mit noch deutlicher Anlehnung an die Drüsenstruktur.

Von diesen Formen aus gibt es nun alle Uebergänge bis zu den weichen polymorphzelligen Karzinomen, deren rundliche oder ovoide Parenchymzellen ungeordnete infiltrierende Haufen zwischen der Muskulatur und in den Gewebsmassen bilden. Die Figur 49, in der ein solches abgebildet ist, zeigt, dass die Krebszellen keinerlei Verbände mehr eingehen und jede Erinnerung an Drüsenzellen oder an Zylinderepithelien verloren haben. Im Magen kommen ganz besonders häufig solche Karzinome vor, die eine grosse Menge von Stroma bilden, das sich narbig umwandelt und daher zu einer Schrumpfung führt. Dadurch entwickelt sich das Bild des sogenannten Skirrhus. In Figur 50 ist eine Stelle aus einem Skirrhus abgebildet, in dem verhältnismässig viel unregelmässig geformte und durch die narbige Retraktion des Stromas vielfach komprimierte Parenchyminseln gelegen sind. Man kann in solchen Skirrhen oft eine Strecke untersuchen, ohne auf eine Parenchyminsel zu stossen. Daher kommt es, dass die alten Anatomen, die mit weniger feinen Untersuchungsmethoden ausgerüstet waren, diese Skirrhen für maligne Fibrome ansahen.

Ebenso wie die Entwicklung von Skirrhen als eine sekundäre aufzufassen ist, hat man auch die Bildung von Kolloidkrebsen durch sekundäre Umwandlung der Zellen zu betrachten. Im Magen sind es, wie vorher schon angegeben wurde, hauptsächlich die Parenchymzellen, die eine schleimige oder kolloide Metamorphose eingehen. Schon makroskopisch zeigt sich ein solcher Krebs von eigentümlich durchscheinender glasiger Beschaffenheit. Doch kann sich auch in echten Zylinderzellenkrebsen des Magens die kolloide oder gelatinöse Umwandlung auf einzelne Abschnitte beschränken. Viel seltener kommt es im Magen vor, dass das Stroma hyalin entartet, wie es häufiger in Mammakrebsen der Fall ist. Sowohl die Skirrhen, als auch die kolloide Umwandlung kann ein rein lokales Ereignis bleiben und an den Metastasen der Geschwülste nicht zum Vorschein kommen. In anderen Fällen aber wird diese Umwandlung zu einer charakteristischen Eigenschaft der Geschwulst und findet sich dann sowohl in der Primärgeschwulst als auch in den Metastasen. Nur in den allerjüngsten Wucherungen wird sie vermisst, entsprechend dem sekundären Charakter dieser Metamorphose.

Vom Magen sind, wie vorher schon gesagt, auch Plattenepithelkrebse beschrieben worden, die zuweilen auch den Namen Kankroide erhalten haben. Soweit es sich dabei nicht um Kardiakrebs handelt, die von den untersten Abschnitten des Oesophagus ausgehen und die bei weiterer Entwicklung leicht mit Magenkrebsen verwechselt werden können, sind das nicht eigentlich echte Plattenepithelkrebse, sondern polymorphzellige, stark anaplastische Karzinome, deren Zellen so dicht aneinander gepresst sind, dass sie dadurch eckige Form angenommen haben, mitunter von grosser Regelmässigkeit. Eine hyaline Entartung dieser Zellen kann die Aehnlichkeit mit Plattenepithelien vervollständigen.

Man hat zuweilen Gelegenheit, die histologische Diagnose des Magenkrebses, abgesehen von wirklichen Operationen, schon während des Lebens zu stellen aus kleinen Gewebsfetzen, die bei der Sondierung an der Magensonde

hängen bleiben. Es bedarf dazu immer des Glücksfalles, dass diese kleinen Stücke auch Stellen mit charakteristischer Krebsbildung enthalten. Auch kommt es zuweilen vor, dass Stücke von solchen Magenkrebsen ausgebrochen werden. Diese sind jedoch fast immer schon so weit mazeriert und durch die Selbstverdauung zerstört, dass in der Regel eine sichere Diagnose aus ihnen nicht mehr gestellt werden kann.

Die Duodenalkrebse verhalten sich im allgemeinen vollkommen analog den Magenkrebsen, und selbst diejenigen der Gallengänge und der Gallenblase haben in vielen Fällen eine grosse Aehnlichkeit mit Magenkrebsen, da es sich auch hier immer um Zylinderzellenkrebse handelt, wie die Figur 51 zeigt, die von einem Krebs der Papilla duodenalis stammt. Dass bei der Gallenblase auch Kankroide vorkommen, wurde schon oben erwähnt. Auch muzinöse und gelatinöse Karzinome, sogenannte Kolloidkrebse sind an der Gallenblase beobachtet worden, die durch Umwandlung des Parenchyms in eine schleimige oder kolloide Masse, wie oben geschildert, sich entwickeln.

Eine Verwechslung mit gutartigen Polypen ist in diesen ganzen Gebieten so gut wie ausgeschlossen. Polypen des Duodenums sind ausserordentlich selten, und solche der Gallenblase gehören geradezu zu den Raritäten. Nur eine Form der Gallenblasengeschwülste könnte man irrtümlicherweise für ein beginnendes Adenokarzinom halten. Am Scheitel der Gallenblase kommen zuweilen kleine Verdickungen der Wand vor, in die sich die Schleimhaut trichterförmig einstülpt. Mikroskopisch sehen dieselben wie eine Drüsengeschwulst aus. Sie werden aber niemals über haselnussgross und machen einen so konsolidierten Eindruck, dass sie die Vermutung erwecken, es möchte sich hier um einen angeborenen Zustand handeln. Zudem entstehen fast alle Gallenblasenkrebse nicht am Scheitel der Gallenblase, sondern meist an der Leberfläche der Gallenblase oder im Hals derselben.

In bezug auf die Darmkrebse ist das Gleiche zu sagen wie über die Karzinome der übrigen zylinderzelligen Schleimhäute, d. h. es gibt solche, die sich dem Bau der normalen Schleimhaut sehr nähern und infolgedessen leicht mit Polypen verwechselt werden können, und andere, die in ihrer Struktur weit davon abweichen. Die ersteren, d. h. diejenigen von geringerer Anaplasie können sogar typische Becherzellen enthalten und ausgesprochene Drüsenstruktur besitzen. Das sind dann diejenigen Formen, die man mit dem Namen Adenokarzinom oder auch destruierendes Adenom bezeichnen kann. Bei etwas stärkerer Anaplasie fehlen die Becherzellen, und die noch ziemlich ausgeprägten Drüsenschläuche sind mit ein- oder mehrschichtigen Zylinderzellen ausgekleidet. Solche Krebse würde man als Zylinderzellenkrebse bezeichnen. Je stärker die Anaplasie wird, um so mehr verschwindet der Drüsencharakter und die charakteristisch zylindrische Form der Zellen. Diese Verhältnisse sind in Figur 52 und 53 wiedergegeben. Beide Figuren stammen von Mastdarmkrebsen und zwar von Probeexzisionen, die bei der Rektoskopie während des Lebens ausgeführt waren. In beiden Fällen sieht man, dass die normale Schleimhaut

von der karzinomatösen Wucherung durchwachsen wird. Dadurch ist die Differenz zwischen den krebsigen Wucherungen und der normalen Schleimhaut besonders deutlich sichtbar. Schon in Figur 52 tritt das dadurch hervor, dass die nicht krebsigen Drüsengänge von einem schönen einschichtigen Epithel mit Becherzellen ausgekleidet sind, während krebsige Gänge ein mehrschichtiges Epithel mit grösseren intensiv gefärbten Kernen enthalten, unter denen sich Becherzellen nicht mehr befinden. In Figur 53 ist die drüsige Struktur des Krebses vollständig verloren gegangen. Die Parenchymzellen infiltrieren das Gewebe. Auch hier sind die dazwischen gelegenen nicht krebsigen Drüsenschläuche zum Teil noch gut erhalten.

In bezug auf die Darmkrebse soll noch kurz erwähnt werden, dass solche des Dünndarms ausserordentlich selten sind. Dagegen finden sich hier zuweilen bei der Sektion kleine, flache, breit aufsitzende Schleimhauttumoren, die ganz nach Art eines drüsigen Karzinoms gewachsen sind, die aber offenbar gar keine Neigung haben, zu propagieren, denn bei der Häufigkeit dieser Leichenbefunde müssten Dünndarmkrebse sehr häufig sein, wenn diese Gebilde eine Neigung besässen, wirkliche Krebse zu bilden. Erst im Dickdarm werden die Karzinome häufiger, und zwar zunächst an der Bauhinschen Klappe, seltener am Processus vermiformis. Eine Prädilektionsstelle findet sich etwa in der Mitte des Colon descendens, aber das Gros der Dickdarmkrebse gehört dem Rektum an. Für alle diese Krebse gilt das Gleiche in bezug auf die histologische Beschaffenheit. Dass auch hier myxoide und gelatinöse Umwandlungen vorkommen, wurde schon vorher erwähnt und in Figur 13 abgebildet.

Für die Untersuchungen in vivo, soweit es sich nicht um gröbere Operationen handelt, kommen eigentlich nur die Rektumkarzinome in Betracht, denn nur von diesen aus können Probeexzisionen gemacht werden. Zwar kommt es auch im Darm zuweilen vor, dass Geschwulststückchen spontan entleert werden. Aber wenn solche aus höheren Abschnitten des Darms stammen, so treten sie in der Regel so mazeriert zu Tage, dass feinere histologische Untersuchungen an ihnen nicht mehr möglich sind. Den Kot auf einzelne Geschwulstzellen zu untersuchen, ist gänzlich zwecklos und führt niemals zu einem Resultat. Wenn sich wirklich einmal einzelne Zellen darin finden, so ist an diesen nichts Charakteristisches zu finden.

Für die Krebse der Schleimhaut der Harnwege kommt eigentlich nur die Harnblase und die Urethra in Betracht, denn Karzinome der Ureteren und des Nierenbeckens gehören zu den allergrössten Seltenheiten. Die Krebse der Urethra sind in ihrer histologischen Struktur durchaus analog denjenigen anderer epidermoidaler Schleimhäute und sind in fast allen Fällen Kankroide. Nur sehr selten kommen Zylinderzellenkrebse vor und weiche Medullarkrebse. An der Harnblase aber finden sich fast alle Formen der Krebse vom ausgesprochenen Kankroid bis zum infiltrierenden weichen Karzinom. Selbst Krebse mit zylinderförmigen Zellen können in der Harnblase entstehen. Die Figur 54

zeigt ein Kankroid. Die Verhornung ist gewöhnlich rudimentär, so dass auch die zwiebelschalenförmige Anordnung der einzelnen Krebsinseln nicht immer deutlich hervortritt. Diejenigen Krebse der Harnblase, deren Zellen wenig charakteristische Eigenschaften besitzen, ordnen sich manchmal zu grossen ungeordneten Zellhaufen mit mehr oder weniger Stroma. Eine solche Form zeigt die Figur 55. Dieselbe entstammt einem Blasenkrebs aus Egypten, der hervorgebracht wurde durch eine starke Ablagerung von Bilharzialarven in der Submukosa[1]). Ein infiltrierendes Karzinom der Harnblase ist in Figur 56 wiedergegeben. Die Zellen liegen ungeordnet in dem wenig oder gar nicht gewucherten Stroma. Kolloidkrebse und Skirrhen sind in der Harnblase ausserordentlich selten.

Es wurde schon vorher (Figur 24) erwähnt, dass an der Oberfläche der Harnblasenkrebse zottige Wucherungen entstehen können. Diese gleichen manchmal vollständig den gutartigen Zottenpolypen in der Harnblase. In anderen Fällen aber ist ihre Struktur eine deutlich krebsige und unterscheidet sich von den gutartigen Zottenpolypen durch die starke Entwicklung ihrer parenchymatösen Bestandteile. Einen Schnitt aus einer auch schon makroskopisch gröber sich darstellenden Zotte von ausgesprochen krebsigem Charakter zeigt die Figur 57. Sie stammt von einem spontan aus der Harnblase entleerten Gewebsstückchen.

Solche spontanen Entleerungen sind bei Harnblasenkrebsen verhältnismässig häufig. Auch werden gelegentlich bei Katheterisierung Geschwulststücke mit entfernt und kommen auf diese Weise zur Probeuntersuchung. Das betrifft nicht bloss die zottigen Gebilde, die an und für sich leicht abreissen, sondern es können auch durch Ulzeration sequestrierte Gewebsstücke auf diese Weise herausbefördert werden. Wie bei allen solchen Spontanentleerungen von Geschwulstpartikeln kommt es ganz darauf an, ob dieselben zufällig typisches Material enthalten, das die Diagnose ermöglicht. Die Figur 58 stellt ein solches charakteristisches Beispiel dar.

Mit zu den wichtigsten Geschwülsten auch in bezug auf die während des Lebens ausgeführte mikroskopische Diagnose zählen die der weiblichen Geschlechtsorgane. Vom klinischen Standpunkte aus unterscheidet man solche der Vagina, der Portio vaginalis, des Kollums und des Corpus uteri. Für die anatomische Betrachtung kommen eigentlich nur zwei Formen in Betracht, das sind diejenigen der Vagina und der Portio einerseits, und des Kollums und Corpus uteri andererseits. Die der ersten Gruppe angehörenden Formen verhalten sich vollkommen analog denjenigen der äusseren Epidermis. Es sind immer Kankroide. Nur ganz ausnahmsweise entstehen von der Portio aus auf der Basis angeborener Erosionen Zylinderzellenkarzinome. Umgekehrt sind die Mehrzahl der Uteruskarzinome, sowohl der vom Kollum, als auch vom Korpus ausgehenden Zylinderzellenkrebse und deren anaplastische Derivate,

1) Ebenfalls ein Präparat aus dem Material des Herrn Goebel.

doch kann es auch vorkommen, dass durch Metaplasie der Zylinderzellen in Plattenepithelien Kankroide entstehen, und zwar häufiger vom Kollum als vom Corpus uteri. Die Figur 59 ist einem typischen Adenokarzinom des Corpus uteri entnommen. Da fast von keinem Organ die Stückchendiagnose so häufig geübt wird wie bei den Geschwülsten des Uterus, so ist es von ganz besonderem Wert, darauf etwas genauer einzugehen. Bei etwas ungewöhnlichen Blutungen, bei denen der Uterus ausserdem gross ist und sich weich anfühlt, bei dem ebenso auch eine Verdickung der Schleimhaut durch die Sonde festgestellt wurde, wird fast regelmässig zum Zwecke der mikroskopischen Untersuchung ein Curettement vorgenommen. Man darf bei der Ausführung dieses Curettements nicht zu vorsichtig sein, da sonst nichts als oberflächliche Schleimhautpartikel mit Blut zu Tage gefördert werden, woraus sich in keinem einzigen Fall eine sichere Diagnose stellen lässt. Einigermassen zusammenhängende Gewebsmassen sind zu einer auch nur annähernd sicheren Diagnose absolut notwendig. Auch darf das Curettement sich niemals auf eine Stelle des Uterus allein beschränken, denn bei beginnendem Karzinom kann sehr wohl die eine Stelle das typische Bild einer Endometritis glandularis ergeben, während an anderer Stelle ein typisches Karzinom vorhanden ist. Die beiden Figuren 60 und 61 geben davon typische Beispiele. Sie stammen von demselben Fall. Das eine curettierte Stückchen zeigt die Struktur der Figur 60. Die Drüsenschläuche sind scharf begrenzt, die Zellen von grosser Gleichmässigkeit, die Drüsen im ganzen etwas reichlich entwickelt, das Zwischengewebe mässig zellreich. Dieses Bild würde niemals zu dem Verdacht führen, dass in in diesem Uterus ein Karzinom sich befinden könnte. Ein anderes, aber gleichzeitig demselben Uterus entnommenes Stückchen zeigt die Struktur der Figur 61. Das Stroma stellt sich nicht wesentlich anders dar als in Figur 60, aber die Parenchyminseln haben den Drüsencharakter wesentlich eingebüsst und sind zu soliden Zellhaufen geworden mit unregelmässiger Gestaltung der Kerne. Daraus konnte die Diagnose Karzinom gestellt werden, die sich dann nach Exstirpation des Uterus bestätigte. Ein anderer charakteristischer Fall ist in Figur 62 dargestellt. Das durch Curettement gewonnene nur sehr spärliche Material ergab an einer Stelle das hier dargestellte Bild. Man sieht noch einige ganz normale Drüsenschläuche. Daneben findet sich aber ein Zapfen, der in typisch krebsiger Form in die Tiefe wächst und dadurch mit Sicherheit die Diagnose Karzinom zuliess. In diesem Falle aber befand sich das Karzinom erst im ersten Anfang der Entwicklung und nahm nur einen ganz kleinen Teil des Kollums ein, wie sich nach Exstirpation des Uterus erwies. Wiederum ein anderes Ereignis ist in Figur 63 abgebildet. Man sieht hier, wie von einem Karzinom, das in der weiteren, hier nicht abgebildeten Umgebung stärker entwickelt war, ein Parenchymzapfen längs der Oberfläche in eine im übrigen normale und nur etwas erweiterte Drüse hineinwächst. Ein solches Bild würde ebenfalls zur Diagnose Karzinom ausreichen. Sehr schwierig ist es in manchen Fällen, die Atypie der Drüsenwucherung von den normalen Formen zu unter-

scheiden. Eine weniger gute Abgrenzung, eine etwas unregelmässige Gestaltung der Kerne kann unter Umständen einen Anhaltspunkt für die Diagnose abgeben. Aber es ist nicht zu leugnen, dass in manchen Fällen das ausserordentlich schwierig ist. Die Figur 64 z. B. stellt einen solchen zweifelhaften Fall dar. Da jedoch auch aus klinischen Rücksichten gewisse Zweifel über Gutartigkeiten der Schleimhautwucherung bestanden, so wurde der Uterus exstirpiert. 11 Jahre später ging die Frau an einer Pleuritis zugrunde. Bei der Sektion fand sich, dass diese Pleuritis auf der Basis einer Geschwulstbildung entstanden war. Ein Schnitt durch die Pleura ist in Figur 65 abgebildet. Man sieht auch hier in den Pleuraschwarten Drüsenschläuche. Nun zeigte sich, dass in den Beckendrüsen, dann in den Lymphdrüsen längs der Aorta bis ans Zwerchfell herauf überall Krebsmetastasen der gleichen Struktur vorhanden waren. Sonstige Geschwülste waren nirgends aufzufinden. Es konnte also keinem Zweifel unterliegen, dass das in Figur 64 gewonnene Bild einem Karzinom entsprach, und dass der 11 Jahre später erfolgte Tod ausgegangen war von Metastasen, die zur Zeit der Exstirpation des Uterus bereits entstanden und dort latent geblieben waren. Da auf der anderen Seite die Drüsenschläuche im Uterus besonders bei Polypenbildung sehr starke atypische Wucherungen hervorbringen können, ohne dass es sich dabei um ein Karzinom zu handeln braucht, so ist kaum an einem Organ die Diagnose so schwer zu stellen wie hier, und Fehldiagnosen können unter Umständen dem Geübtesten passieren. Man wird deshalb immer gut tun, mit der Diagnose Karzinom hier lieber etwas freigebiger zu sein und in zweifelhaften Fällen sich mehr nach der Diagnose Karzinom zu neigen, als nach der Seite der Diagnose Endometritis hyperplastica.

Darnach gehen wir zu den Karzinomen der eigentlichen Drüsen über, und zwar soll gleich mit dem wichtigsten Organ begonnen werden, nämlich mit der Mamma. Die Krebse der Mamma gehen entweder von den Drüsenschläuchen selbst aus, oder von den Ausführungsgängen bezw. der Mamilla. Die Krebse der Mamilla sind meist typische Kankroide. Die der Ausführungsgänge zeigen sehr häufig ebenfalls die Struktur der Plattenepithelkrebse, aber mit einer geringen Neigung zur Verhornung und manchmal sehr schön entwickelten polyedrischen Epithelien. Ein solches stellt die Figur 66 dar. Doch können auch von den Drüsengängen aus Zylinderepithelkrebse entstehen, die sich von der gleichen Form der Krebse des Drüsengewebes selber nicht unterscheiden. Ein solches ist in Figur 67 abgebildet. Solche Krebse zeigen oft weite und grosse Drüsengänge, von deren Wandungen papillenartige Wucherungen nach dem Lumen zu vorspringen und sich weit in das Lumen hinein erstrecken können. Es sind das diejenigen Krebse, denen die Engländer den sehr bezeichnenden Namen Duct-cancer gegeben haben. In anderen Fällen entstehen kleine alveoläre Drüsenkrebse mit zylindrischem oder kubischem Epithel, die immer von dem Drüsengewebe ihren Ausgang nehmen (Figur 68). Durch stärkere Anaplasie entstehen ungeordnete Zellhaufen, die polymorphe,

meist der Kugelform sich nähernde Zellen enthalten. Die Parenchymhaufen kommunizieren vielfach miteinander und bilden dann die sogenannten plexiformen Karzinome (Figur 69). Durch stärkere Entwicklung des Stromas können die Parenchyminseln schärfer von einander getrennt werden, wie es die Figur 70 zeigt.

In keinem Organ, ausser dem Magen, kommen so häufig typische Skirrhen vor, wie in der Mamma, mit mächtiger sklerotischer Bindegewebsentwicklung, durch die die ursprünglich drüsig geformten Parenchyminseln stark komprimiert werden. Man kann manchmal weite Strecken untersuchen, ohne eine Krebsinsel in dem stark vermehrten Bindegewebe zu finden (Figur 71). Auch makroskopisch stellen bekanntlich diese Skirrhen eine besondere Form dar. Während die übrigen Karzinome als wirkliche grobe Geschwülste imponieren mit Neigung zur Ulzeration oder zur flächenhaften Ausbreitung in der Umgebung (Cancer en cuirasse), so erscheinen die Skirrhen als eine Atrophie der Mamma mit narbiger Einziehung und so gut wie keiner Neigung zur Ulzeration. Die Lymphdrüsenmetastasen eines solchen Skirrhus können ebenfalls skirrhös sein. Sie können aber auch weichere Formen der Adenokarzinome oder der Medullarkrebse darstellen. Dass auch hier gelatinöse Karzinome vorkommen, wurde schon vorher erwähnt und in Figur 12 abgebildet. Die kolloide oder gelatinöse Umwandlung geschieht aber in der Mamma wesentlich durch die Degeneration des Stromas, woran sich die eigentlichen Parenchymzellen nur ausnahmsweise oder nur in geringem Masse beteiligen.

Für die histologische Differentialdiagnose der Mammakarzinome kommen allein die diffusen Fibrome in Betracht. Sie unterscheiden sich durch die typische Entwicklung von Drüsenschläuchen und die meist konzentrisch um dieselben angeordneten derb fibrösen Strukturen des Stromas. Doch sind auch hier Täuchungen möglich, denn es sind Fälle gesehen worden, bei denen sich nach Exstirpation eines typischen Fibroadenoms ein Rezidiv entwickelte, das krebsig war. Solche Ereignisse sind indessen glücklicherweise ausserordentlich selten.

Eine besondere Form des Brustdrüsenkrebses bietet die sogenannte Pagetsche Krankheit. Dieselbe wird gewöhnlich so geschildert, als ob der eigentlichen Krebsentwicklung ein langdauerndes Ekzem des Warzenhofes voranging. Eingehende mikroskopische Studien dieser Krankheit haben es jedoch erwiesen, dass dieses scheinbare Ekzem schon von vornherein eine anaplastische Wucherung ist, also den Krebsen zugezählt werden muss. Wie Figur 72 zeigt, existieren schon frühzeitig in der Wucherungszone der Epidermis eigentümliche Zellen mit polymorphen Kernen und sehr durchsichtigem, leicht schrumpfendem Protoplasma. Dadurch entsteht ein ganz charakteristisches Bild. Die Kerne scheinen in einem scharf begrenzten Hohlraum zu schwimmen. Zuweilen sieht man auch mehrere Kerne in einem Hohlraum vereinigt, oder es können auch Einschachtelungsformen dadurch entstehen. Diese Zellen sind vielfach missdeutet worden. Einige haben sie für Parasiten gehalten. Andere

sind der Meinung, dass es sich von vornherein um einen Krebs der Milchdrüse handelt, der sich flächenartig in und unter der Epidermis ausbreitet. Es kann jedoch gar kein Zweifel sein, dass die Pagetsche Krankheit nicht mit einem echten Milchdrüsenkrebs anfängt, sondern dass die anaplastischen Veränderungen in den untersten Schichten der Epidermis das Primäre dieser Affektion darstellen. Die Karzinome, die sich in späterer Zeit an die Pagetsche Krankheit anschliessen, sind mehr oder weniger massiv, die entweder die Form der weichen Medullarkrebse darbieten, oder diejenigen von Plattenepithelkrebsen mit geringer Neigung zur Verhornung.

Aus alledem geht hervor, dass die Mammakarzinome nicht nur überaus häufig sind, sondern auch ganz ausserordentlich mannigfaltig. Es gibt kaum ein Organ, in dem die Karzinome so verschiedenartig auftreten, wie in der Milchdrüse, und es ist das nicht etwa eine blosse Folge der Häufigkeit der Mammageschwülste überhaupt. Dieselben sind etwa ebenso häufig wie die Karzinome des Uterus oder wie diejenigen des Magens, und doch gibt es nur sehr wenig verschiedenartige Uteruskrebse und nur wenige Formen des Magenkarzinoms. Bei der Mamma hängt dieser Umstand vielmehr mit den verschiedenen Ausgangspunkten der Geschwulst zusammen, nämlich von der Drüse selbst oder von den Ausführungsgängen oder von der Mamilla. Dazu kommen noch die zahlreichen sekundären Metamorphosen und akzidentellen Ereignisse. Trotzdem bieten die Mammageschwülste mit wenigen Ausnahmen keine besondere Schwierigkeiten in der histologischen Diagnose. Die histologischen Bilder sind fast immer eindeutig mit Ausnahme der vorher angeführten seltenen Formen, die sich den Fibroadenomen anschliessen.

Sehr selten sind die Krebse der Speicheldrüse.

In Figur 73 ist ein solcher abgebildet, der in der Form des weichen, mit geringem Stroma versehenen plexiformen Karzinoms sich darstellt. Die meisten Geschwülste der Mundspeicheldrüsen gehören der Reihe der sogenannten Chondroadenome an, von denen später noch die Rede sein wird.

Häufiger sind die Pankreaskrebse. Sie kommen in zwei Formen vor, als derbe zirkumskripte Knoten, die sich scharf gegen das übrige Gewebe absetzen, und als diffuse krebsige Umwandlung des gesamten Organs. Die zirkumskripten Formen sitzen gewöhnlich im Kopf-, seltener im Schwanzende, am seltensten im Mittelstück. Es handelt sich dabei gewöhnlich, wie Figur 74 zeigt, um Karzinome mit kleinen protoplasaarmen Zellen, die mehr oder weniger deutlich Drüsenstrukturen eingehen. Das Stroma kann sich sehr verschieden verhalten. Es kann sehr spärlich sein, und die Krebse sind dann von weicher Beschaffenheit, aber es kann sich auch stark vermehren, so dass schliesslich, wenn auch nicht häufig, typische Skirrhen zustande kommen von sehr harter, fast knorpeliger Beschaffenheit. Zuweilen findet in diesem Stroma eine hyaline Umwandlung statt, wie sie in Figur 74 zu sehen ist. Ausgesprochene Kolloidkrebse des Pankreas durch Umwandlung des Parenchyms in mehr oder weniger deutlich schleimige Massen sind ebenfalls beobachtet worden. Die diffusen

Karzinome des Pankreas lehnen sich in ihrer Struktur dem normalen Drüsengewebe ausserordentlich an, ja es scheint, dass sie in ihrer Funktion von diesen mitunter nicht sehr weit abweichen, da Fälle von totaler Umwandlung des Pankreas im Krebsgewebe beobachtet wurden, ohne dass Diabetes entstand.

Neben diesen Krebsen, die je nach dem Grade ihrer Anaplasie mehr oder weniger dem normalen Drüsengewebe gleichen, kommen auch typische Zylinderzellenkrebse im Pankreas vor. Dieselben entwickeln sich aber stets aus den gröberen Gängen des Organs und nicht aus dem eigentlichen Drüsenparenchym. Man kann sie durch die histologische Untersuchung in der Regel von den eigentlichen Pankreaskrebsen scharf unterscheiden. Dieser Unterschied tritt in Figur 75 durch einen Vergleich mit der vorhergehenden Figur 74 deutlich hervor.

Es wurde schon vorher angegeben, dass im Pankreas in seltenen Fällen auch Kankroide beobachtet wurden, und dass diese stets vom Hauptausführungsgang ihren Ursprung nehmen. Es ist die Frage diskutiert worden, ob auch von den Langhansschen Inseln besondere Formen der Pankreaskrebse ihren Ausgang nehmen können. Diese Frage ist eigentlich überflüssig geworden, seit man erkannt hat, dass diese Zellinseln variable Gebilde sind, die sich aus dem Parenchym entwickeln und wiederum in solches zurückverwandeln können. In Wirklichkeit ist an den Pankreaskrebsen, die ihren Ausgang von dem Drüsenparenchym nehmen, nichts zu erkennen, was ermöglichen könnte zu entscheiden, ob dieselben von Drüsenschläuchen oder von Langhansschen Inseln aus sich entwickeln.

Eine besondere Schwierigkeit der Differentialdiagnose gegenüber gutartigen Geschwülsten besteht bei den Karzinomen der Schilddrüse. Man wird sich hier wesentlich auf die Erscheinungen der Anaplasie verlassen müssen. Je mehr die Struktur eine kleinzystische wird, um so mehr wird man die Neigung haben, eine maligne Struma anzunehmen. Die Figur 76 zeigt alle diese Verhältnisse nebeneinander. An einigen Stellen sind noch deutliche Lumina in den Follikeln zu sehen, zuweilen sogar noch mit Produktion kolloider Substanz. Andere Follikel sind vollständig mit Zellen ausgefüllt. Man darf sich niemals auf die Untersuchung einer einzigen Stelle der Geschwulst beschränken, denn manchmal kann man an einer Stelle das Bild der gewöhnlichen Struma finden, während andere die deutliche Struktur typischer Krebse angenommen haben. Die Figur 77 zeigt drei verschiedene Stellen aus der gleichen Geschwulst, die alle drei ganz verschieden aussehen, zum Teil durch die Art der Entwicklung der Krebszellen, zum Teil aber auch durch Modifikation des Stromas.

Ist die Anaplasie nicht deutlich ausgesprochen, so kann die Abgrenzung gegen gutartige Strumen ausserordentlich schwierig sein, und es ist schon seit langem bekannt, dass in der Schilddrüse Geschwülste vorkommen, die durchaus das Bild einer kleinzystischen Kolloidstruma darstellen und doch Meta-

stasen und zwar der gleichen Struktur in die verschiedensten Organe machen, so z. B. auch mit Vorliebe in den Knochen. Man ist dadurch zu der merkwürdigen Anschauung gelangt, die sich gelegentlich auch bei anderen Organen ergeben hat, dass es gutartige „metastasierende" Geschwülste gibt, wobei man sich der Contradictio in der Ausdrucksweise nicht deutlich bewusst wurde. Nach dem Vorhergesagten ist es klar, dass es sich hier um Krebse geringster Anaplasie handelt, aber doch immerhin um Krebse, also um maligne Tumoren, wie die Metastasenbildung beweist. In einigen solchen Fällen hat es sich gezeigt, dass spätere Rezidive tatsächlich eine stärkere Anaplasie aufwiesen. Aber immerhin muss man anerkennen, dass für die histologische Untersuchung diese Schwierigkeit besteht, und dass man in manchen Fällen nicht in der Lage ist zu entscheiden, ob man es mit einer gutartigen Struma colloides oder mit einem Karzinom geringster Anaplasie zu tun hat. In denjenigen Fällen, wo die Geschwulstbildung erst im Anfang der Entwicklung steht, wird man dann kaum zu einem befriedigenden diagnostischen Resultat gelangen.

Ganz ähnliche Verhältnisse in bezug auf die Anaplasie bestehen bei der Leber, soweit sich die Krebse derselben wirklich vom Leberparenchym aus entwickeln und nicht von den Gallengängen. Die letzteren sind typische Zylinderzellenkrebse. Die ersteren aber schliessen sich dem Bilde des Adenoms an. Figur 78 z. B. zeigt ein solches malignes Adenom der Leber, in dem Galle produziert wird. Die Metastasen eines solchen Leberkrebses können die Eigenschaft, Galle zu produzieren, noch beibehalten. Figur 79 zeigt einen anderen Leberkrebs, der ebenfalls vielfach noch adenomatösen Bau aufweist, in dem aber Galle nicht produziert wird. Figur 80 stellt einen stärker anaplastischen Leberkrebs dar, in dem die Zellen polymorph geworden sind und nicht mehr an die Struktur einer Drüse erinnern.

Von diesem letzteren Fall sind in Figur 80 zwei Abbildungen gegeben, die zwei verschiedene Stadien der sekundären Veränderung darstellen. In Figur 80a ist das normale Stroma nur wenig gewuchert und an einigen Stellen etwas hyalin geworden. Dadurch hat die gesamte Struktur noch eine gewisse Aehnlichkeit mit nichtkrebsigem Lebergewebe, freilich nicht mit normalem, aber mit den Umlagerungsvorgängen, wie sie sich häufig im Frühstadium der Leberzirrhose oder auch bei Tuberkulose und syphilitischen Prozessen vorfinden. In Figur 80b ist eine Stelle abgebildet, in der eine starke Bindegewebswucherung zustande gekommen ist, die sich dem Bilde eines Skirrhus nähert. Die Geschwulstzellen sind dadurch vielfach komprimiert und in Einzel- oder Doppelreihen angeordnet. Dadurch gewinnt das Bild eine gewisse Aehnlichkeit mit solchen Karzinomen, die von den Gallengängen ihren Ausgang nehmen. Denn in Wirklichkeit sind die gewöhnlichen Gallengangsadenome und auch die Karzinome der Gallengänge fast genau so gebildet wie die Figur 80b zeigt, nur mit dem Unterschied, daß die deutliche Drüsengangsstruktur an ihnen fast stets hervortritt. Die Mehrzahl der Gallengangskarzinome sind sogar typische Zylinderzellenkarzinome und schliessen sich in ihren Formen den schon oben

erwähnten Krebsen der grossen Gallengänge und der Gallenblase durchaus an. Es würde nicht überraschen, wenn man auch einmal ein Kankroid in der Leber fände, das von einem grösseren Gallengang seinen Ausgang nähme. Eine tatsächliche Beobachtung dieser Art liegt aber bisher nicht vor. Wie in der Schilddrüse, so findet man auch in der Leber ganz allmähliche Uebergänge von den offenbar nicht bösartigen Adenomen bis zu ausgesprochen alveolären Krebsen. Ja es gibt hier Adenome, die das normale Lebergewebe mehr imitieren als die Strumen das normale Schilddrüsengewebe. Diese homoioplastischen Adenome machen auch alle Veränderungen, die die Leber selbst eingeht, mit durch, speziell z. B. diejenige der Stauung. Je mehr ein Adenom von dem Muttergewebe abweicht, um so selbständiger verhält es sich auch in bezug auf seine Blutzirkulation und auf die Anordnung seiner Zellbalken, die dann nicht mehr die typisch radiäre Form der Leber erkennen lassen. Ganz allmählich gehen dann diese Formen über in die wirklichen Karzinome, und man hat deswegen ebenso wie bei den Schilddrüsenstrumen die Vorstellung gewonnen, dass ursprünglich als gutartige Adenome angelegte Geschwülste der Leber sich durch anaplastische Umwandlung ihrer Zellen in Karzinome verwandeln können. Die gleiche Anschauung besteht bekanntlich auch für die Adenome des Magendarmtraktus, während man bei den entsprechenden Bildungen im Kehlkopf, nämlich den harten Warzen, zu der Ueberzeugung gelangt ist, dass sie nicht die Fähigkeit besitzen, sich in Krebse umzuwandeln.

Während also die Karzinome des Lebergewebes von geringer Anaplasie die Struktur der Figur 78, und die von stärkerer Anaplasie diejenige von Figur 79 darstellen, so kann bei weiterer Zunahme derselben sowohl die drüsige Struktur, als auch die Erinnerung an die Bildung von Zellbalken und Acini gänzlich verloren gehen und die Karzinome nehmen einen alveolären oder plexiformen Bau an. Ein solches Bild gibt die Figur 81 wieder.

Ebenso wie man in der Leber zwischen Gallengangskarzinomen und solchen, die vom Parenchym ausgehen, unterscheiden muss, so muss man auch in der Lunge die Bronchialkrebse von den eigentlichen Lungenkrebsen trennen. Es wurde schon vorher erwähnt, und in Figur 36 abgebildet, dass die Bronchialkrebse Kankroide sein können. In anderen Fällen sind es typische Zylinderzellenkrebse, manchmal auch Krebse, die aus sehr kleinen Zellen bestehen und die wahrscheinlich aus den Schleimdrüsen der grösseren Bronchien hervorgehen. Die eigentlichen Lungenkrebse nun, die von den Alveolarepithelien aus sich entwickeln, zeigen in der Regel eine ganz charakteristische Struktur, wie sie in Figur 82 wiedergegeben ist. Man sieht, dass die Parenchymzellen keine Neigung haben, einzelne Haufen zu bilden, sondern gewöhnlich plexiform miteinander in Verbindung stehen und alle möglich geformten Lücken zwischen sich erkennen lassen, die von einem spärlichen Stroma ausgefüllt sind. Nur an einzelnen Stellen nähern sich die Zellen in ihrer Form den Zylinderzellen. Wo die Geschwulst in Alveolen durchbricht, wächst sie ebenso darin weiter mit Erhaltung der Alveolarwandung, wie das alle Lungengeschwülste tun

und wodurch auch z. B. metastatische Sarkome der Lungen eine ausgesprochene alveoläre Struktur annehmen können. Diese alveoläre Struktur tritt z. B. deutlich in der Figur 83 hervor. Es handelt sich um die Lungenmetastase eines Lymphdrüsensarkoms.

Schon vorher wurde erwähnt, dass die Prostatakrebse eine besondere Neigung haben, Metastasen in die Knochen zu machen und hier eine Knochenneubildung anzuregen (Figur 22). Die primären Protastatakrebse zeigen einen solchen Wucherungsreiz auf das Bindegewebe und die Lymphdrüsen in keiner Weise. Sie sind entweder Zylinderzellenkrebse, wie Figur 84 zeigt, oder Karzinome mit kleinen Alveolen, die von ziemlich durchsichtigen Zellen angefüllt sind, wie die Figur 85 darstellt. Die ersteren entwickeln sich vielleicht von den gröberen Gängen aus, die auch normaler Weise mit Zylinderepithel ausgekleidet sind, die anderen von den eigentlichen Drüsenläppchen. Bei stärkerer Anaplasie der Geschwulstzellen nehmen die Prostatakrebse den medullären Charakter an. Sie sind dann weich und haben eine grosse Neigung zum zystischen Zerfall, auch geht die osteoplastische Eigenschaft mit zunehmender Anaplasie verloren. Nebenbei sei bemerkt, dass Prostatakrebse viel häufiger sind, als gewöhnlich angenommen wird. Da kleine Krebse schon ausgedehnte Metastasen machen können, z. B. mit Vorliebe in die Wirbelsäule, so wird ein grosser Teil der Prostatakarzinome klinisch übersehen und kommt mit der Diagnose eines Rückenmarksleidens, meist einer Myelitis transversa zur Sektion.

Im Gegensatz zu den Angaben älterer Autoren sind echte Karzinome der Niere ausserordentlich selten. Die Tumoren, die man früher als solche bezeichnete, haben sich später als andere Geschwulstarten herausgestellt, wovon später noch die Rede sein soll. Die Figur 86 stellt einen wirklichen Nierenkrebs dar. Das Gleiche gilt auch von den Ovarialkrebsen. Fast sämtliche Tumoren, die man früher als solche bezeichnete, sind papilläre Tumoren oder andere Geschwülste, von denen später noch die Rede sein wird. Echte Karzinome der Ovarien gehören zu den allergrössten Seltenheiten. Die Figuren 87 und 88 sind typische Beispiele echter Ovarialkarzinome.

Auch in den Hoden sind echte karzinomatöse Geschwülste, die von den Hoden- oder Nebenhodenepithelien ihren Ausgang nehmen, ausserordentlich selten. Fast alle Tumoren dieser Organe gehören in ein anderes Gebiet und werden später noch besprochen werden. Selbst diejenigen Geschwülste, die man geneigt sein könnte, als echte Karzinome anzusprechen, haben einen besonders eigentümlichen Bau, wie es die Figur 89 zeigt. Man kann oft abgeschlossene Krebshaufen nicht unterscheiden, sondern die Zellen liegen dann strangförmig aneinander oder bilden breite, verästelte und vielfach miteinander kommunizierende Lager. Die epitheliale Natur der Zellen geht dabei häufig gänzlich verloren. In manchen Fällen, und auch das ist an Figur 89 zu sehen, haben die Parenchymzellen eine Neigung zu myxoider Umwandlung.

Es sollen hier im weiteren einige ungewöhnliche Geschwulstformen angeschlossen werden, die man gewöhnlich auch zu den Karzinomen zählt, ob-

wohl man Zweifel haben könnte, mit welcher Berechtigung das geschieht. Die Figur 90 zeigt ein Karzinom des Oberkiefers, das sich in der Highmorshöhle, wie man annehmen muss von der Schleimhaut aus, entwickelt hat. Die typischen Formen dieser Gegend sind Zylinderzellenkrebse oder Kankroide, doch kommen auch Formen vor wie die hier abgebildeten, bei denen die Zellhaufen lose miteinander in Verbindung stehen, ohne Interzellularsubstanz zu bilden, und sehr reichliche Riesenzellen enthalten. Dabei kann die Stromabildung ganz in den Hintergrund treten. Wenn diese Geschwülste eine Interzellularsubstanz bildeten, so würde man auf die Idee kommen, sie vom Periost des Knochens abzuleiten und den Sarkomen zuzurechnen. Da aber jede Spur von Interzellularsubstanz fehlt, so ist die Deutung dieser Geschwülste als Sarkome nicht zulässig.

Von den Oberflächen-Epithelien der Pleura und des Peritoneums gehen häufig eigentümliche Geschwülste aus, deren Zellen die Neigung, sich flächenförmig auszubreiten, beibehalten. Eine Zeitlang hat man diese Geschwülste den Endotheliomen zugerechnet, jedoch mit Unrecht, da die Epithelien dieser beiden serösen Höhlen zweifellos auch entwicklungsgeschichtlich echte Epithelien sind. Es bleibt also nicht anderes übrig, als diese Geschwülste den Karzinomen zuzuzählen, deren typische Struktur sie in der Tat auch vielfach annehmen. Die Figur 91 stellt eine solche Geschwulst aus der Bauchhöhle dar. Das neu gebildete Stroma ist manchmal papillär angeordnet, aber die Zellen lehnen sich vielfach auch an vorgebildetes Bindegewebe, an elastische Fasern und an Fettzellen an, wobei sie vermöge ihres eigentümlichen Geotropismus manchmal ganz absonderliche Anordnungen aufweisen. Aehnliche Verhältnisse zeigen die Pleurageschwülste, die klinisch unter dem Bilde einer hämorrhagischen Pleuritis verlaufen und manchmal auch anatomisch keine distinkten Geschwulstbildungen hervorrufen, sondern dicke, schwartenartige Massen erzeugen. Erst die mikroskopische Untersuchung zeigt dann, dass es sich nicht um eine chronische progrediente Pleuritis handelt, sondern um eine echte Geschwulst. Eine deutlich krebsige Partie einer solchen Neubildung ist in Figur 92 wiedergegeben.

Sehr häufig entwickeln sich Karzinome nicht aus vorgebildeten normalen Epithelien und Drüsen, sondern aus embryonalen tektonischen Verwerfungen oder aus Teratomen, die erst aus solchen Verwerfungen hervorgegangen sind. Die Figuren 93 und 94 zeigen zwei solche Karzinome, die im Ovarium entstanden sind. Natürlich können dieselben sehr mannigfaltige Struktur annehmen, je nachdem sie sich aus den epidermoidalen Bestandteilen eines Teratoms entwickeln (Fig. 93), oder aus den intestinalen (Fig. 94). In dem einen Fall entstehen mehr den Kankroiden ähnliche Geschwülste, in dem anderen Zylinderzellenkrebse oder weiche Encephaloide. Auch skirrhöse Formen und myxoide Krebse können hier entstehen.

Typische Beispiele eines solchen auf embryonaler Basis entstandenen Karzinoms stellen die branchiogenen Krebse dar, d. h. Karzinome, die in der Tiefe des Halses sich entwickeln und von angeborenen Halszysten oder Fistel-

gängen ausgehen. Figur 95 gibt ein solches branchiogenes Karzinom wieder, das von den äusseren epidermoidalen Abschnitten einer Kiemenbucht entstanden ist. Entwickeln sich diese Karzinome aus dem innern Abschnitte einer Kiemenbucht, so stellen sie Zylinderzellenkrebse dar oder deren Derivate. Ueberall, wo Teratome vorkommen, kann man auch darauf gefasst sein, dass sich aus diesen maligne Geschwülste entwickeln. Natürlich werden nur diejenigen Veranlassung zu Karzinombildung geben, die Derivate des äusseren oder inneren Keimblattes enthalten und nicht lediglich desmoid sind. Aber es braucht sich dabei garnicht einmal um wirkliche Teratome zu handeln, sondern zweifellos entwickeln sich auch aus solchen tektonischen Verwerfungen Karzinome, bei denen nur einzelne Zellen oder kleine eigenartige Zellgruppen in eine falsche Lage gebracht wurden. Darauf sind viele Formen der primären Kankroide zurückzuführen, die in inneren Organen beobachtet wurden, z. B. in den Knochen, oder auch primäre Zylinderzellenkrebse innerer Organe, die sonst frei von Zylinderepithelien sind, z. B. in den Lymphdrüsen. Indessen ist in allen diesen Fällen daran zu denken, dass die endothelialen Geschwülste häufig epithelialer Natur sein können, und zweifellos sind in früherer Zeit viele solche Endotheliome mit Karzinomen verwechselt worden. Davon wird später noch ausführlich die Rede sein.

B. Sarkome.

Wir gehen nunmehr zu den sarkomatösen Geschwülsten über, d. h. zu den bösartigen Geschwülsten der Bindesubstanzen. Eine Einteilung dieser Sarkome nach Organen wie bei den Karzinomen lässt sich deswegen nicht durchführen, weil die Bindesubstanzen die verschiedenen Organe durchsetzen und deswegen ganz identische Tumoren in den verschiedensten Organen zustande kommen können. Dagegen treten nun hier die Gewebsarten selbst als Einteilungsprinzip in die Erscheinung.

Diejenige Bindesubstanz, die am meisten verbreitet ist, ist das Bindegewebe, und deshalb sind die Fibrosarkome auch die am häufigsten auftretenden Formen der Sarkome. Es gibt kein Organ und keinen Körperteil, in dem sie nicht vorkämen. Auch bei ihnen kann man den verschiedenen Grad der Anaplasie erkennen, indem die Zellen mehr oder weniger starke Ausbildung erlangen. In manchen Fällen ist die Unterscheidung von einem gewöhnlichen Fibrom sehr schwierig. Als Beispiel ist hier die Figur 96 dargestellt, die von einem multiplen destruierenden Knochentumor herstammt, der so unsicher in seiner Natur ist, dass er von den Einen als multiples Fibrosarkom der Knochen bezeichnet wird, von anderen als geschwulstbildende Osteomyelitis fibrosa. Man sieht, dass die Bindegewebszellen eine gute Ausbildung erlangt haben und häufig eine fibrilläre Struktur erkennen lassen. In solchen Geschwülsten sind die Zellen sehr verschieden gross. Manche erscheinen länglich gestreckt, mit in die Länge gezogenen Kernen, andere rundlich. Die runden Formen sind in den ausgesprochenen Fibrosarkomen quer getroffene gestreckte

Zellen. Das tritt z. B. deutlich in Figur 97 hervor, einem Fibrosarkom des Periosts. Nehmen die Zellen einen deutlich spindelförmigen Charakter an, so spricht man geradezu von einem Spindelzellensarkom. Ein solches ist in Figur 98 dargestellt, ausgegangen von der Fascie der Oberschenkelmuskulatur. Ein anderes ebenfalls sehr ausgezeichnetes Beispiel gibt die Figur 99 aus der Mamma. Noch schöner sind die Spindelzellen in Figur 100a und b zu sehen. Hier handelt sich um ein Sarkom des Schädeldaches, ausgegangen von der Galea aponeurotica, und die einzelnen Zellen sind von ausserordentlicher Grösse. Sie sind aber auch zum Teil auseinandergedrängt, und zwar rührt diese Auseinanderdrängung von der Produktion einer myxoiden Flüssigkeit in die Zelllücken her. Solche Tumoren hat man früher als Myxosarkome bezeichnet. Es hat sich aber herausgestellt, dass die Schleimbildung nicht eine charakteristische Eigentümlichkeit dieser Geschwulstzellen ist, sondern sich als ein degenerativer Prozess darstellt, der in jeder Art des Sarkoms vorkommen kann, sich aber ganz besonders häufig bei den Fibrosarkomen findet. So stellt auch die Figur 101 ein solches myxoides Sarkom des kleinen Beckens dar und die Figur 102 einen vollständig schleimig degenerierten polypösen Tumor des Uterus, der aber die Wandungen des Uterus vollständig durchwachsen hatte, und daher mit Sicherheit als Sarkom zu bezeichnen ist.

Je stärker die Anaplasie dieser Fibrosarkome wird, um so indifferenter werden die Formen der Zellen. Sie verlieren die fibrilläre Entwicklung vollständig, hören schliesslich auf, Spindelzellensarkome zu sein und nähern sich immer mehr der rundlichen Form, die ihre histologische Herkunft nicht mehr erkennen lässt.

Es versteht sich von selber, dass die Sarkome aus solchen Bindesubstanzen, die von Hause aus eine runde Form haben, auch schon bei geringer Anaplasie Rundzellensarkome sind. Dahin gehören alle Sarkome, die von den Lymphzellen aus sich entwickeln und die deswegen als Lymphosarkome bezeichnet werden. Die Figur 103 zeigt eine solche Geschwulst. Es kann unter Umständen schwierig sein, diese Geschwülste von den Lymphdrüsenhyperplasien bei der Leukämie und der Hodgkinschen Krankheit zu unterscheiden. Histologisch dürfte dieser Unterschied in den wenigsten Fällen gelingen, dagegen kann man makroskopisch wohl einen Unterschied machen, denn die Lymphdrüsengeschwülste bei den genannten Blutkrankheiten pflegen zwar die Lymphdrüsen sehr stark zu vergrössern, aber nicht die Kapsel derselben zu durchbrechen, während die echten Lymphosarkome über die Grenze des Organs hinaus diffus in die Umgebung fortwuchern.

In gleicher Weise unterscheiden sich auch die Myelome, d. h. die Geschwülste des Knochenmarks, von der leukämischen Umwandlung des Knochenmarks. Die Rundzellen, die die Geschwulst zusammensetzen, sind grösser als die Lymphzellen, wie ein Vergleich der Figur 104 mit Figur 103 zeigt, die bei gleicher Vergrösserung dargestellt sind, aber man würde nicht imstande sein, die Figur 104 von einer leukämischen Hyperplasie des Knochenmarks

zu unterscheiden. Makroskopisch aber verhalten sich diese beiden Dinge ganz verschieden. Die leukämischen Wucherungen des Knochenmarks dringen niemals in den Knochen ein. Die Myelome dagegen (myelogene Sarkome) zerstören den Knochen und können so zu spontanen Frakturen Veranlassung geben.

Natürlich sind nicht alle Geschwülste der Lymphdrüsen und des Knochenmarks lymphoider Natur und Rundzellensarkome. In den Lymphdrüsen können sich ausser den typischen Sarkomen auch grosszellige Sarkome entwickeln, die von den Endothelien der Lymphspalten ausgehen, und es können auch Fibrosarkome in den Lymphdrüsen entstehen. Im Knochenmark wachsen neben den lymphatischen Myelomen auch die vorher schon erwähnten Fibrosarkome. Neuerdings sind auch im Knochenmark sehr merkwürdige alveoläre Geschwülste beschrieben worden, die von den Osteoblasten ihren Ursprung nehmen und die charakteristischen Eigenschaften dieser Zellen mehr oder weniger deutlich beibehalten. Die alveoläre Struktur kommt vorzugsweise dadurch zustande, dass diese Osteoblasten Knochen bilden können, der allerdings eine sehr geringe Neigung zur Verkalkung besitzt. Die Knochenbälkchen bilden dann im wesentlichen das Stroma der Alveolen, zwischen dem die Osteoblasten in Haufen oder auch reihenförmig angeordnet sind. Die karzinomatöse Struktur dieser Geschwülste ist also nur eine scheinbare, und in Wirklichkeit handelt es sich um echte Bindesubstanzgeschwülste (Osteoblastome), die den Sarkomen zuzurechnen sind. Ein solches ist in Figur 105 abgebildet.

Bösartige Geschwülste der quergestreiften Muskulatur sind bisher nicht bekannt geworden, diejenigen der glatten Muskulatur dagegen mehrfach beobachtet worden. Die Mehrzahl der malignen Myome oder Myosarkome hat man am Intestinaltraktus gesehen, besonders am Dünndarm und am Magen. Seltener sind maligne Myome des Uterus. In allen Fällen gleichen die Zellen, die diese Geschwülste zusammensetzen, vollständig den typischen glatten Muskelzellen, und das sind diejenigen Fälle, die man speziell als Myoma malignum bezeichnet hat. Einen solchen Fall zeigt Fig. 106. Durch zunehmende Anaplasie werden die Zellen mehr spindelförmig. Es ist sehr wahrscheinlich, dass viele Spindelzellensarkome besonders des Darms von der Muskulatur ihren Ausgang nehmen, und zwar, wie mit Sicherheit nachgewiesen ist, nicht allein von der groben Darmmuskulatur, sondern auch von der Muskulatur der Darmgefässe. Vielleicht gehört auch ein Teil der Spindelzellensarkome des Uterus, der Harnblase und der Prostata, sowie der Niere nicht zu den Fibrosarkomen, sondern zu den Myosarkomen.

Es versteht sich, dass je stärker differenziert eine Bindesubstanz ist, sie auch um so deutlicher die verschiedenen Verhältnisse der Anaplasie erkennen lässt. Das tritt nun besonders deutlich an den Knorpel- und Knochengeschwülsten hervor. Die Fig. 107, 108 und 109 zeigen drei Chondrosarkome vom Becken. Die Fig. 107 lässt noch deutlich die Struktur des Knorpels erkennen. In Fig. 108 ist diese Knorpelstruktur nur noch durch eine leicht blau tingierte hyaline Substanz zwischen den Zellen angedeutet und in Fig. 109

ist von dieser knorpligen Struktur überhaupt nichts mehr zu sehen und stellenweise eine förmlich bindegewebige Anordnung zustande gekommen. Man würde überhaupt nicht mehr imstande sein, den Tumor, dem die Fig. 109 entstammt, als ein Chondrosarkom zu diagnostizieren, wenn nicht an manchen anderen Stellen noch die deutliche chondroide Struktur erhalten geblieben wäre.

Aehnlich verhalten sich die Osteosarkome. Die Fig. 110 stellt ein Osteosarkom von geringer Anaplasie dar. Man sieht noch deutlich neugebildete Knochenbälkchen. An einigen Stellen sind die Zellen nach Art der Osteoblasten reihenförmig diesen Knochenbälkchen angelagert. Es ist sehr wohl möglich, dass diese Form sich unmittelbar an die in Fig. 105 dargestellte Bildung des Osteoblastoms anschliesst und nur eine stärker anaplastische Form desselben darstellt. Bei zunehmender Anaplasie aber verschwindet diese charakteristische Eigenschaft. So ist in Fig. 111 eine Geschwulst abgebildet, die zwar noch osteoide Substanz bildet, aber nicht mehr zu deutlicher Knochenbildung führt. Schliesslich gehen diese Sarkome in rein zellige Geschwülste über, die entweder aus Spindelzellen oder aus polymorphen Rundzellen bestehen.

Eine Neigung zur Riesenzellenbildung ist allen Sarkomen eigen, die zum Knochensystem in Beziehung stehen. Sowohl diejenigen, die aus dem Innern des Knochens heraus sich entwickeln, als auch diejenigen, die vom Periost ausgehen, zeigen diese Eigenschaft gleichmässig. Die Fig. 111 enthält ganz ausgesprochene Osteoklasten. Manche dieser Sarkome aber zeichnen sich geradezu durch eine ungeheure Menge von Riesenzellen aus und haben deswegen den Namen Riesenzellensarkome (Sarcoma gigantocellulare) bekommen. Ein ausgezeichnetes Beispiel dieser Geschwulstform stellt die Epulis dar (Fig. 112). Diese Geschwulst besteht vorzugsweise aus etwas gestreckten, manchmal auch deutlich spindelförmigen Zellen, zwischen denen eine grosse Menge von vielkernigen Riesenzellen gelegen ist. Diese Riesenzellen unterscheiden sich von den parenchymatösem Riesenzellen der Geschwülste, wie sie in Fig. 4 und 6 wiedergegeben sind, dadurch, dass ihre Kerne nicht durch Kernfäden miteinander in Verbindung stehen, und sie unterscheiden sich von den Fremdkörperriesenzellen, die in der Nachbarschaft von Geschwülsten entstehen und in Fig. 21 abgebildet sind, dadurch, dass nicht in charakteristischer Weise weite Strecken der Zellen kernfrei sind. Die Kerne liegen vielmehr gleichmässig verteilt in den Zellen. Wie diese Zellen zustande kommen, ist noch nicht aufgeklärt, denn es ist nicht nachgewiesen, dass sie wie die Fremdkörperriesenzellen durch Zusammenfliessen mehrerer Zellen entstehen, und es sind auch niemals Kernteilungsfiguren an ihnen beobachtet worden. Uebrigens stellen diese ausgesprochenen Riesenzellensarkome und speziell in der Form der Epulis die gutartigste Form aller Sarkomarten dar, denn gerade von der Epulis aus sind Metastasen bisher nur ganz ausnahmsweise beobachtet worden. Auch die Neigung, destruierend in die Umgebung zu wachsen, ist sehr gering, und die Geschwülste sitzen in der Regel dem Knochen des Oberkiefers nur lose auf.

Eine besondere Form nehmen die Sarkome an, wenn sie sich von den

Gefässscheiden aus entwickeln und in der Umgebung der Gefässe weiter wachsen. Dadurch entstehen Geschwülste, wie eine solche in Fig. 113 abgebildet ist. Es sind das ganz offenbar aus Bindegewebe hervorgegangene Sarkome, die mehr oder weniger rundzellig oder spindelzellig sind. Aber durch ihre eigentümliche Form der Entwicklung haben sie besondere Namen bekommen. Derjenige Name, der am meisten der Sache entsprechen dürfte, ist perivaskuläres Sarkom oder Angiosarkom. Es besteht keine Veranlassung, diese Geschwulstart zu den endothelialen zu rechnen.

Bei den allerverschiedensten Geschwülsten kommt Pigment vor. So gibt es auch Karzinome, die mitunter so viel Pigment enthalten, dass sie makroskopisch eine deutliche dunkle Färbung erkennen lassen. In der Mehrzahl der Fälle handelt es sich hier um charakteristisches Blutpigment mit Eisenreaktion. Diese Geschwülste haben also mit Unrecht in früherer Zeit den Namen Melanocarcinom oder Melanosarkom erhalten. Demgegenüber gibt es aber Geschwülste, zu deren charakteristischer Eigenschaft der Pigmentgehalt gehört und die deswegen in der Regel schon makroskopisch eine tief schwarze Beschaffenheit angenommen haben. Freilich findet man auch hier manchmal zwischen ganz schwarzen Geschwülsten unpigmentierte. Aber vor allen Dingen die primären Geschwülste pflegen in solchen Fällen immer schwarz gefärbt zu sein. Das sind die echten Melanosarkome. Sie nehmen ihren Ausgang von der Pigmentschicht der Retina, von der Iris oder von pigmentierten Naevis der äusseren Haut, auch zuweilen von Pigmentzellen in inneren Organen, z. B. der Schleimhaut des Rektums, von den Nebennieren und den Hoden. Wenn darüber gestritten worden ist, ob die Naevuszellen epithelialer oder bindegewebiger Natur sind, so kann kein Zweifel darüber sein, dass die von diesen Zellen ausgehenden melanotischen Geschwülste echte Sarkome sind, und nicht den Karzinomen zugerechnet werden dürfen. Die mikroskopische Untersuchung zeigt, dass das Pigment nicht schwarz ist, sondern mehr dunkelbraun. Bei starker Vergrösserung (Fig. 114) sieht man, dass das Pigment entweder in Form feinster Körnchen in den Zellen liegt, oder in Gruppen in die Zellücken gelagert ist, oder endlich auch in Form von gröberen Pigmentschollen zwischen den Zellen liegt. In letzterem Falle ist es wahrscheinlich, dass das Pigment durch Zugrundegehen von Zellen frei geworden ist. Die Fig. 115 und 116 zeigen verschiedene Formen melanotischer Augensarkome mit verschiedenem Pigmentgehalt. In Fig. 115 ist das Pigment sehr reichlich und dunkel gefärbt und liegt zum grössten Teil zwischen den Zellen. In Fig. 116 ist wenig Pigment vorhanden und die Zellen haben eigentümliche zusammenhängende Lager angenommen, die z. T. radiär zwischen einem bindegewebigen pigmenthaltigen Stroma und dünnwandigen weiten Kapillaren angeordnet sind. Die Fig. 117 entstammt einem kleinen primären Melanosarkom des Hodens. Die Geschwulst war kaum linsengross, und es war sonst im ganzen übrigen Körper nichts Geschwulstiges oder Melanotisches aufzufinden. Es ist sehr wahrscheinlich, dass es sich auch hier um eine Entwicklung auf angeborener Basis handelte.

C. Carcinoma sarcomatodes.

Eine besondere Eigentümlichkeit bieten diejenigen Mischgeschwülste dar, die gleichzeitig karzinomatöses und sarkomatöses Gewebe enthalten. Man muss hier mehreres unterscheiden. Es kommt erstens vor, dass in einem Körper sich zwei verschiedene Geschwülste entwickeln, Karzinome und Sarkome, die an manchen Stellen auch durcheinander wachsen können, Das stellt eine einfache Kombination dieser Geschwülste dar. Zweitens aber gibt es die Möglichkeit, dass ein Karzinom sich entwickelt, dessen Stroma sarkomatös wird. Solche Tumoren bezeichnet man dann als Carcinoma sarcomatodes, und diese Geschwülste machen Metastasen, die entweder rein karzinomatös, rein sarkomatös oder auch gemischt sind. Am häufigsten sind solche Tumoren in den Ovarien beobachtet worden, aber auch in anderen Organen kommen sie vor und zwar in der Schilddrüse, am Oesophagus und anderwärts. Die Figur 118 zeigt ein typisches Bild aus den Ovarien. Man sieht die aus grossen polymorphen Zellen bestehenden Karzinominseln, die umgeben sind von einem Stroma, das den Charakter eines Spindelzellensarkoms darbietet. Figur 119 und 120 sind Metastasen entnommen von einem Oesophaguscarcinoma sarcomatodes, und zwar zeigt die Figur 119 eine solche Lymphdrüsenmetastase, die fast rein sarkomatös ist, in der sich aber einige karzinomatöse Zellhaufen finden. Die Figur 120 dagegen stammt von einer Lebermetastase, die fast rein karzinomatös ist und den Plattenepithelcharakter deutlich erkennen lässt.

D. Maligne Teratome.

Die bisher besprochenen malignen Geschwülste liessen sich sämtlich unschwer unter die Rubrik Karzinom und Sarkom, so wie sie vorher definiert wurden, unterbringen. Man hat in früherer Zeit versucht, alle bösartigen Geschwülste in diese Rubriken zu subsumieren. Es hat sich aber häufig gezeigt, dass eine solche Anordnung nicht ohne Zwang möglich war, und dass viele Geschwülste bösartig sein können, ohne die charakteristische Struktur des Karzinoms oder Sarkoms zu zeigen. Deswegen hat man sich entschlossen, weitere Gruppen bösartiger Geschwülste aufzustellen. Es würden sich hier zunächst an das eben erwähnte Carcinoma sarcomatodes Mischgeschwülste anschliessen, die aus verschiedenen Gewebsarten bestehen, aber weder karzinomatös noch sarkomatös sind. Es hat sich nämlich herausgestellt, dass manche Teratome, d. h. also echte Wundergeschwülste der Hoden und der Ovarien bösartig werden können, Metastasen machen, die wiederum alle Gewebe der Mischgeschwulst enthalten. Solche Teratome, die gewöhnlich aus den Derivaten aller drei Keimblätter zusammengesetzt sind, hat man auch als Embryome bezeichnet, und so würde man diese im speziellen als maligne Embryome betrachten müssen. Die Figuren 121 und 122 entstammen einem solchen malignen Embryom des Hodens, und zwar stellt die Figur 121 eine Partie dar, in der sich Knorpelgewebe, fibrilläres zellreiches Bindegewebe und eine Plattenepithel-

insel findet. Die Figur 122 zeigt eine Stelle, in der Darmepithel vorhanden ist. Die Metastasen enthielten die gleichen Gewebsarten. Man ist histologisch nicht imstande, diesen Geschwülsten anzusehen, ob sie maligne sind, oder nicht. Die gutartigen Teratome sehen genau so aus wie die bösartigen. Natürlich bezieht sich dies nicht auf diejenigen Fälle, die schon oben erwähnt wurden, bei denen aus einem Teratom eine auch histologisch charakteristische maligne Geschwulst entsteht, die entweder ein Karzinom oder Sarkom ist.

Den Teratomen stehen die Hypernephrome nahe, d. h. diejenigen Geschwülste, die sich aus der Nebenniere entwickeln. Die Mehrzahl dieser Tumoren entsteht aber nicht in der Nebenniere selbst, sondern aus versprengten Stücken Nebennierensubstanz, am häufigsten in der Niere, aber auch an der Leber und gelegentlich herab bis in das kleine Becken, längs der Ureteren, im Ligamentum latum, an den Ovarien und an den Hoden. Auch bei den Hypernephromen hat man gestritten, ob man sie zu den Karzinomen oder Sarkomen rechnen sollte, da gelegentlich in ihnen mehr oder weniger ausgedehnte Partien vorkommen, in denen eine alveoläre Struktur nicht sichtbar ist. Indessen hat sich herausgestellt, dass die sarkomatöse Struktur nur vorgetäuscht wird dadurch, dass grosse Parenchyminseln ohne wesentliches Stroma sich entwickeln und die Zellen dann aneinander gepresst werden, so dass sie manchmal sogar wie Spindelzellen aussehen. In den frischen Wucherungszonen haben jedoch die Hypernephrome immer eine typisch alveoläre Struktur. Es würde also an und für sich kein Bedenken bestehen, sie zu den Karzinomen zu rechnen. Da sie jedoch auch sonst und besonders in bezug auf ihr klinisches Verhalten vielfach von den Karzinomen abweichen und ganz besonders in der eben angedeuteten Entwicklung eine Ausnahmestellung einnehmen, so hat man sie unter dem Namen der Hypernephrome von den Karzinomen abgesondert. Die Figuren 123 und 124 stellen Typen solcher Hypernephrome dar und zwar die Figur 123 wie man sie gewöhnlich bei den kleinen Hypernephromen sieht, die Figur 124 wie sie sich in der Regel an grösseren Geschwülsten oder auch in den Metastasen darstellen. Jedoch kann der Typus von Figur 123 auch beim Auswachsen der Geschwülste erhalten bleiben. In den typischen Formen gleichen die Zellen durchaus denjenigen der Rindensubstanz der Nebenniere. Die Zellen sind mehr oder weniger blasig, von zahlreichen kleinen Vakuolen durchsetzt, die Kerne klein und chromatinreich. Manchmal entstehen drüsenartige Anordnungen, in denen man auch zuweilen eine Art von Lumen erkennen kann. Diese Lumina entstehen jedoch immer durch Zerfall der Zellen, wie sich denn überhaupt die Hypernephrome durch einen sehr reichlichen fettigen Zerfall und durch eine Neigung zu ausgedehnten Blutungen auszeichnen. Die Struktur in Figur 124 unterscheidet sich von der in Figur 123 überhaupt wesentlich nur dadurch, dass die blasige Struktur der Zellen verschwunden ist und dadurch das Protoplasma sich intensiver färbt und die Kerne näher aneinander rücken. Histologisch ist man nicht imstande, der Geschwulst anzusehen, ob sie sich bösartig oder nicht benehmen wird, denn man findet sehr

häufig Hypernephrome von ganz gutartigem Charakter, die dieselbe Struktur haben wie andere von ausgesprochener Bösartigkeit und mit zahlreichen Metastasen. Nicht einmal die Untersuchungen der Beziehungen zwischen der Geschwulst und der Umgebung geben einen Aufschluss über die Bösartigkeit der Hypernephrome. Zwar sind solche, die in die Venen durchgebrochen sind, stets als bösartig zu betrachten, doch gibt es auch andere, die vollkommen eingekapselt, ja sogar von einer verkalkten Bindegewebskapsel umgeben sein können und die nach langjährigem Bestande plötzlich diese Kapsel durchbrechen und bösartig werden.

E. Papilläre Kystome.

Es war schon oben gesagt worden, dass die Mehrzahl der Ovarialgeschwülste ihrer Struktur nach nicht eigentlich Karzinome sind. Dieselben gehören vielmehr einem anderen Geschwulsttypus an, nämlich demjenigen der papillären Kystome. Die papillären Kystome kommen wiederum nicht ausschliesslich in den Ovarien vor, wenn sie hier vielleicht auch am häufigsten sind, sondern wachsen gelegentlich auch in anderen Organen, z. B. in den Nieren, in der Mamma und im Pankreas. Ihre Struktur ist abzuleiten von den echten Kystomen, d. h. von Geschwülsten, die aus neu gebildeten Zellen heraus mit Epithelien ausgekleidete Zysten bilden. Die papillären Zysten entstehen aus diesen reinen Kystomen dadurch, dass von der Wandung aus papilläre Wucherungen in das Lumen der Zyste, manchmal auch an der Oberfläche der Zyste wachsen. Die papillären Wucherungen können spärlich sein, so dass sie in dem flüssigen Inhalt der Zyste flottieren. Sie können aber auch so massenhaft heranwachsen, dass die Zyste davon ausgefüllt wird und der Tumor eine vollständig solide Struktur zu haben scheint. Das findet hauptsächlich bei den papillären Kystomen der Niere statt. Bei allen diesen Fällen kann man zwei Formen unterscheiden, die aber ineinander übergehen und die charakterisiert sind durch die Abbildungen 125 und 126, welche beide vom Ovarium stammen. Sie sind bei gleicher Vergrösserung abgebildet. Man sieht, dass in Figur 125 die Papillen verhältnismässig grob und von einem schön entwickelten hohen Zylinderepithel bekleidet sind. Diese Zylinderepithelien produzieren Schleim, dem sich zahlreiche abgestossene Zellen beimischen. Die Sekretmassen werden in die Räume zwischen den Papillen befördert und führen zuweilen zu sekundären Erweiterungen. Die Figur 126 dagegen zeigt eine Menge kleiner eng miteinander verfilzter Papillen, die von einem unregelmäßigen zylindrischen oder kubischen Epithel bekleidet sind. Diese Epithelien sezernieren in der Regel keinen Schleim mehr. Die Räume zwischen denselben erscheinen leer, oder enthalten zuweilen eine schwach eiweisshaltige Flüssigkeit. Die Bösartigkeit dieser Geschwülste lässt sich nicht aus ihrer Struktur ableiten. Sie ist, was speziell die Ovarien anbelangt, sehr verschieden. Manche Formen derselben, besonders diejenigen, bei denen die papillären Wucherungen auf die Innenfläche der Zyste beschränkt sind, bleiben dauernd gutartig. Auf alle

Fälle aber haben die papillären Wucherungen eine grosse Implantationsfähigkeit, d. h. sie können, wenn eine Zyste platzt, oder wenn sie bei der Operation geöffnet wird und die Stücke der papillären Wucherung losgerissen werden, sich sowohl in der Bauchhöhle, als auch in der Operationswunde ansiedeln und hier Veranlassung zu neuen Geschwülsten geben. Sind die papillären Wucherungen nach aussen hin an der Wand der Zyste entwickelt, so lösen sie sich häufig spontan los und es entstehen zahlreiche Metastasen auf dem Bauchfell, ohne aber in das Innere der Organe einzudringen. Zwischen diesen Formen bedingter Malignität und zwischen denjenigen, die sich wie echte Krebse bösartig verhalten und die auch in die Lymphdrüsen, in das Innere der Leber, in die Lungen, in die Knochen usw. Metastasen machen, gibt es alle möglichen physiologischen Uebergänge, ohne dass die histologische Struktur in jedem Falle etwas dafür Charakteristisches aufwiese. In dubio sind also alle papillären Kystome in bezug auf die Malignität als äusserst verdächtige Geschwülste zu betrachten.

Etwa das Gleiche gilt auch von den papillären Kystomen der Nieren. Auch hier kommen papilläre Geschwülste häufig vor, die als kleine unwesentliche Neubildungen bei Sektionen gefunden werden. Dieselben haben fast sämtlich die grob papilläre Struktur und sind scharf gegen die Umgebung abgekapselt. In anderen Fällen aber durchbrechen sie diese Kapseln und werden nun bösartig, wachsen in die Gefässe durch und machen Metastasen. Diese metastasierenden papillären Kystome der Niere haben fast sämtlich eine klein papilläre Struktur, wie sie in Figur 127 dargestellt ist.

Die Figur 128 endlich zeigt einen solchen papillären Tumor der Mamma, der sich praktisch ebenfalls als bösartig erwiesen hatte.

Man hat häufig noch eine weitere Gruppe von bösartigen Geschwülsten aufgestellt, die man mit dem Namen der malignen Kystome bezeichnet hat, deswegen weil die Tumoren von polyzystischer Struktur gelegentlich destruierend in die Umgebung wuchsen oder auch Metastasen in entferntere Organe hervorbrachten. Diese sogenannten malignen Kystome indessen sind nicht scharf von den papillären Kystomen zu trennen. Sie stellen nur besondere Fälle derselben dar, bei denen die papillären Wucherungen auf ein Minimum beschränkt sind, entweder sich nur an einzelnen kleinen Stellen der Geschwulst finden, oder so geringfügig sind, dass man sie in den einzelnen Fällen leicht übersieht. In Wirklichkeit gibt es alle allmählichen Uebergänge von den sogenannten reinen Polykystomen zu den papillären Kystomen. Das begreift man am leichtesten, wenn man die Histogenese der Metastasen dieser Geschwülste studiert. Diese geht so vor sich, dass einzelne Zellen der Muttergeschwulst in die Umgebung verschleppt werden und hier zu einem kleinen Zellhaufen heranwachsen. In diesem Zellhaufen findet dann, nicht durch zentrale Abweichung, sondern durch Umlagerung der einzelnen Zellen eine epitheliale Zystenbildung statt. Man sieht also, dass diese Umwandlung genau so vor sich geht, wie die Entstehung der Blastula aus der Morulakugel. Die Papillenbildung ist dann immer

erst eine sekundäre Erscheinung. Tritt dieselbe nun sehr spät oder sehr geringfügig auf, so dass die Zysten in dem Vordergrund der Betrachtung stehen, dann hat man das Bild des malignen Kystoms. Tritt sie frühzeitig und sehr reichlich in die Erscheinung, so entsteht das Bild des papillären Kystoms. Manchmal kommt es sogar vor, dass auch die Zystenbildung verzögert wird und sich reichliche solide Zellhaufen bilden, so dass man mitunter in den Metastasen solcher malignen Kystome eine karzinomatöse Struktur wahrnimmt. Daher kommt es, dass man in früherer Zeit diese malignen papillären Kystome schlechtweg zu den Karzinomen rechnete.

F. Endotheliale Geschwülste.

Die am meisten umstrittenen und auch histologisch am schwersten zu diagnostizierenden Geschwülste sind diejenigen, die von den Endothelien aus sich entwickeln. Das hat seinen Grund darin, dass die Endothelien sowohl nach Art des Bindegewebes mit interzellularer Substanz wachsen können, als auch nach Art der Epithelien protoplasmareiche Zellen bilden können, die sich ohne interzellulare Substanz aneinander lagern, Flächen überziehen und Hohlräume auskleiden, oder auch Hohlräume vollständig ausfüllen. Dadurch können sowohl sarkomähnliche, als auch karzinomähnliche Geschwülste entstehen. Wenn man daher ganz allgemein von Endotheliomen spricht, so sagt dieser Ausdruck wohl etwas aus über die Histogenese der Geschwulst, aber nicht über die histologische Struktur. Da nun bekanntlich einer entwickelten Geschwulst sehr häufig ihre Histogenese nicht mehr anzusehen ist, so ist die Diagnose Endotheliom für eine Anzahl dieser Geschwülste stark umstritten. Nur die Erfahrung kann es für typische Geschwülste der Art ermöglichen, über ihre Herkunft etwas auszusagen. Da Endothelien als Kapillaren in Blutgefässen und Lymphgefässen und endlich auch als Auskleidezellen der Saftspalten im ganzen Körper vorkommen, so können sich endotheliale Geschwülste in jedem Organ entwickeln, und es gibt in der Tat keinen Körperteil, den man als Prädilektionsstelle für endotheliale Geschwülste bezeichnen könnte. Wenn die Endothelien geschwulstartig wuchern nach Art einer Bindesubstanz, so haben sie die Neigung sich reihenförmig, perlschnurartig aneinander zu legen, und es kann diese Anordnung unter Umständen von Bedeutung sein für die Diagnose. Eine Geschwulst z. B. wie sie die Figur 129 wiedergibt, zeigt diese charakteristische Anordnung. Die Geschwulst glich im übrigen durchaus einem Sarkom und würde also den Namen Sarcoma endotheliale wohl verdienen.

Bei schwächerer Vergrösserung kann man die perlschnurartige Anordnung der gewucherten Endothelzellen oft besonders deutlich erkennen, und ein charakteristisches Bild von einem Endotheliom der Dura mater ist in Figur 130 dargestellt. In mancher Beziehung erinnert eine solche Struktur an die plastische Lymphangitis, wie man sie bei der Syphilis besonders in der Umgebung der Gefässe antrifft, wo auch die reihenförmige Wucherung der Lymphendothelien besonders deutlich in die Erscheinung tritt.

Einen Gegensatz dazu stellt die Figur 131 dar. Die histologische Struktur gleicht durchaus einer Drüsengeschwulst. Man sieht ein feines, mit zahlreichen zum Teil lakunär erweiterten Kapillaren durchsetztes Stroma. In diesem befinden sich Hohlräume, die mit Epithelien ausgekleidet sind, von zum Teil ausgezeichnet zylindrischer Form. Von echten Zylinderzellen unterscheiden sich diese endothelialen Epithelien vielleicht nur dadurch, dass ihre Oberflächen sehr unregelmässig weit in das Lumen der Hohlräume hineinragen. Die Hohlräume selbst sind dann angefüllt von dem Sekret, das eiweisshaltig ist und zahlreiche abgestossene Zellen und Zelltrümmer enthält. Eine solche Geschwulst würde man morphologisch unbedenklich als Adenom bezeichnen müssen. Die Erfahrung aber hat gelehrt, dass diese Art Tumoren von den Endothelien ausgehen, und dass sie ein Vorstadium besitzen, das in seiner Struktur durchaus übereinstimmt mit dem gutartigen Angioma cavernosum. Bei Auswachsen eines solchen Angioms zu dem Adenoma endotheliale kann man alle Uebergänge verfolgen zwischen den kavernösen mit platten Endothelien ausgekleideten Räumen und den von der Blutbahn abgeschlossenen mit kubischen oder Zylinderepithelien ausgekleideten Geschwulstlumina. Solche Geschwülste wurden in den Nieren, im Knochenmark, in den Ovarien, in den Nebennieren, in den Hoden, im Gehirn und in den Lymphdrüsen beobachtet. Es ist das eine Gruppe derjenigen Geschwülste, die in früherer Zeit dazu Veranlassung gegeben haben, dass man von primären Knochenmarkskarzinomen und von primären Lymphdrüsenkarzinomen gesprochen hat.

Nun gibt es aber ausser diesem Adenoma endotheliale noch andere endotheliale Geschwülste, die eine ausgezeichnete Beziehung zu den Gefässen haben, und zwar zu den Lymphgefässen, und sich von kavernösen Lymphangiomen entwickeln. Sie haben daher häufig eine Beziehung zu angeborenen Zuständen. Man kann dabei auch wieder zwei Formen unterscheiden. Die eine, die durch die Figur 132 wiedergegeben ist, zeigt, dass die Entwicklung des Parenchyms der Geschwulst vorzugsweise nach aussen von den kavernösen Räumen erfolgt, so dass sich diese Geschwülste darstellen als ein Lymphangiom mit sarkomähnlichem Zwischengewebe. Genauere histologische Untersuchungen haben ergeben, dass diese sarkomartigen Zellen sich nicht unterscheiden von den Endothelien, die die Lymphbahnen selbst auskleiden. Die Figur 133 zeigt den anderen Typus. Dabei sind die Zellen vorzugsweise in das Lumen der ursprünglich kavernösen Räume hineingewachsen und haben dieses Lumen vollständig ausgefüllt. Diese Tumoren sind fast immer angeboren, oder entstehen auf angeborener Basis. Sie haben eine durchaus karzinomatöse Struktur, wurden aber wegen ihrer endothelialen Herkunft früher als Angiosarkome bezeichnet. Verschiedene Partien in solchen Geschwülsten lassen den ursprünglichen Zusammenhang mit kavernösen Angiomen noch deutlich erkennen.

Besonders diejenigen Formen der perithelialen Sarkome sind charakteristisch, bei denen sich die Wucherung direkt auf die Umgebung der Gefässe beschränkt, und man hat dieselben deswegen auch besonders als Peritheliome bezeichnet.

Jedoch kann bei dieser Namengebung leicht eine Verwechslung eintreten, denn in Wirklichkeit haben nur die Gefässe der Pia mater und des Plexus chorioideus ein Perithel. Diese perithelialen Zellen sind nichts anderes als epithelial angeordnete Lymphendothelien. Geschwülste, die sich hier entwickeln, würden also mit einiger Berechtigung den Namen Peritheliom verdienen und zu den endothelialen Geschwülsten gehören. Aber die Ausdehnung des Namens auf perithelial wachsende Sarkome ist entschieden unberechtigt um so mehr, als bei weiterem Wachstum diese perithelialе Struktur immer mehr oder weniger verloren geht.

Die karzinomatöse Struktur der endothelialen Geschwülste ist ganz besonders gewissen subkutanen Geschwülsten eigen, die, ohne irgend wo mit der Epidermis zusammenzuhängen, sich in der Submukosa des Mundes und des Rachens entwickeln. Manche derselben sind so karzinomähnlich, dass von vielen Seiten ihre karzinomatöse Natur auch heute noch behauptet wird, und dass manche der Ansicht sind, dass diese Geschwülste von versprengten Epidermiszellen ausgehen. Jedoch zeigen diese Geschwülste manchmal ausgesprochene Uebergänge zu sarkomatöser Struktur, und an manchen Stellen geradezu spindelförmige Elemente, die mit Interzellularsubstanz versehen sind, so dass über die endotheliale Herkunft dieser Tumoren eigentlich ein Zweifel nicht bestehen kann. Auch in bezug auf die Malignität bestehen Unterschiede gegenüber den echten Karzinomen, wovon gleich noch die Rede sein wird. Die folgenden 3 Figuren zeigen charakteristische Typen dieser Art. Die Figur 134 entstammt einem solchen Endotheliom der Gesichtshaut und hat in der Tat in mancher Beziehung eine grosse Aehnlichkeit mit den etwas stärker anaplastischen Kankroiden. Niemals aber wird man in einer solchen Geschwulst einen Ansatz zur Verhornung finden.

Die Figur 135 zeigt eine in ähnlicher Weise entstandene Geschwulst, die aber in ganz besonders charakteristischer Weise erkennen lässt, dass sie sich vollkommen subkutan entwickelt und nirgends in eine Beziehung mit der Epidermis tritt. Durch sekundäre Lückenbildung zwischen den Parenchymzellen haben dieselben eine eigentümliche plexiforme Anordnung gewonnen.

Die Figur 136 zeigt eine solche endotheliale Geschwulst vom Rücken. Hier ist die plexiforme Struktur noch deutlicher ausgesprochen, und an einigen Stellen sieht man förmlich drüsenartig angeordnete Gebilde. Die Figur 137 endlich stammt vom Gaumen und bildete hier einen an einem dünnen Stiel hängenden Polypen, der ohne weiteres mit der heissen Schlinge abgetragen werden konnte. Man sieht in diesem zum Teil die Struktur wie in Figur 136. An einigen Stellen sind noch drüsenschlauchartige Anordnungen der Zellen vorhanden, an anderen Stellen aber sind förmliche Zylinderzellen entstanden. Die Parenchymhaufen und -stränge hängen auch hier plexiform miteinander in Verbindung und sind nur von einem sehr spärlichen Stroma durchzogen.

In endothelialen Geschwülsten kommt es häufig zu hyalinen Umwandlungen der Zellen, auch zu Sekretionen von schleimigen oder kolloiden Massen.

Ein Teil derjenigen Geschwülste, die man früher als Zylindrome oder Syphonome bezeichnete, gehören hierher. Es hat sich jedoch gezeigt, dass die zylinderartig hyalinen Gebilde in diesen Geschwülsten nicht für eine bestimmte Art charakteristisch sind, sondern sich bei den allerverschiedensten Tumoren finden, z. B. auch in gewöhnlichen Karzinomen und Sarkomen. Dadurch ist der Begriff der Zylindrome als besondere Geschwulstart aufgegeben worden. In Figur 138 ist eine solche Bildung muzinöser Substanz mit hyaliner Umwandlung der Zellen dargestellt. Durch diesen degenerativen Vorgang in den Endotheliomen können dieselben einerseits den myxoiden Geschwülsten ähnlich werden, andererseits können sie knorpelartige Struktur annehmen, wenn sich die hyaline Umwandlung über weite Strecken ausdehnt.

Aus diesen vielseitigen Fähigkeiten der Endothelien bei der Geschwulstbildung erklären sich nun besonders eigentümliche Geschwülste, die fast ausschliesslich in den Speicheldrüsen vorkommen, ganz besonders in der Parotis. Diese Tumoren haben in der Anschauung der Autoren vielfache Wandlungen durchgemacht. Ursprünglich wurden sie als Enchondrome bezeichnet und vom Bindegewebe der Parotis abgeleitet. Später glaubte man, dass es sich um Mischgeschwülste handelte, die zum Teil epithelialer, zum Teil knorpliger Natur seien. Man nannte sie Adenochondrome und brachte sie in Verbindung mit embryonalen Verwerfungen von Seiten der Kiemenbögen aus. Neuerdings ist die Ansicht der Autoren über diese Geschwülste geteilt. Darüber freilich ist man sich einig, dass diese Geschwülste den Namen Chondroadenom nicht verdienen, weil die knorpelähnliche Substanz darin nicht echter Knorpel ist, sondern aus einer hyalinen und zum Teil myxoiden Umwandlung des Gewebes hervorgeht. Daneben aber finden sich die eigenthümlichen, zum Teil drüsenförmig angeordneten, zum Teil in Zügen liegenden polymorphen oder spindelförmigen Zellen. Manche glauben nun, dass diese letzteren Zellformen von den Epithelien der Speicheldrüse abzuleiten sind, die chondroide Substanz aber von dem Bindegewebe derselben. Andere leiten sowohl die epithelialen Bestandteile als auch die chondroide Substanz von den Endothelien ab. Wenn die Frage auch noch nicht geklärt ist, so scheint es doch, dass die Mehrzahl der Autoren dieser letzteren Ansicht zuneigt.

Die Figur 139 zeigt eine Randpartie der beiden Gewebsarten. Die untere Partie lässt die chondroide Umwandlung des Stromas erkennen. Die obere Partie zeigt zum Teil drüsige Anordnung der Parenchymzellen.

Was nun die Malignität der endothelialen Geschwülste betrifft, so ist dieselbe im allgemeinen eine geringere als diejenige der Karzinome und Sarkome. Zwar haben fast sämtliche eine Neigung zu lokalen Rezidiven nach Exstirpation, aber Metastasen erzeugen viele derselben nur ganz ausnahmsweise. So sind z. B. solche Geschwülste, wie sie Figur 129 und 130 darstellt, fast immer maligne nach Art der Sarkome. Solche, die der Figur 131 entsprechen, sind mehr lokal maligne, indem sie unter allen Umständen destruierend in die Umgebung wachsen, häufig auch wirkliche Metastasen hervorbringen. Ge-

schwülste, wie sie in Figur 132 und 133 dargestellt sind, treten in vielen Fällen multipel auf, rezidivieren auch häufig nach Exstirpation, machen aber selten eigentliche Metastasen und können deshalb, wenn sie wiederholt exstirpiert werden, über viele Jahre hinaus ertragen werden. Die Endotheliome der Haut, wie sie in Figur 134 und 135 dargestellt sind, sind destruierende und zu Ulzerationen neigende Geschwülste, die aber bisher niemals zu Metastasen Veranlassung gegeben haben. Die sarkomatösen Endotheliome, wie sie polypös im Rachen vorkommen, und die der Figur 137 entsprechen, sind bisher immer gutartig gewesen. Die eben genannten Parotistumoren machen nur äusserst selten Metastasen und bleiben, selbst wenn sie zu umfangreichen Geschwülsten heranwachsen, fast immer abgekapselt, indem sie die Umgebung wohl verdrängen, aber nicht zerstören. Doch ist es auch bei solchen Geschwülsten schon vorgekommen, dass sie Metastasen erzeugt haben.

G. Chorionepitheliome.

Wir kommen nun zum Schluss zu einer der eigentümlichsten Geschwülste, die es überhaupt gibt, nämlich zu den sogenannten Chorionepitheliomen. Die typischen Chorionepitheliome entwickeln sich im Uterus, und zwar immer im Anschluss an eine Schwangerschaft von den Plazentarzotten aus. In vielen Fällen geht eine Blasenmolenbildung der Entwicklung voraus. Ausführliche Untersuchungen haben gezeigt, dass diese Geschwülste vom kindlichen Teile der Plazenta ihren Ausgang nehmen, und zwar speziell von den Epithelien der Chorionzotten. Daher der Name. Wie die Figur 140 zeigt, bestehen diese Geschwülste aus zwei Arten von Zellgebilden, erstens aus lose aneinanderliegenden Zellen verschiedener Grösse, die in ihrer Struktur und in ihrer Anordnung durchaus den sogenannten Langhansschen Zellen der Plazenta gleichen, und zweitens aus grossen Protoplasmagruppen, sogenannten Synzytien mit zahlreichen Kernen. Es ist bekannt, dass diese Synzytien Derivate der Langhansschen Zellen sind. Daher kommt es, dass in manchen Chorionepitheliomen diese Synzytien-Bildung sehr ausgedehnt ist, in anderen dagegen dieselbe spärlich ist, oder sogar vollständig fehlen kann. Vor allen anderen malignen Geschwülsten zeichnen sich diese dadurch aus, dass sie fast ausschliesslich in den Gefässen vorwärts wachsen und deswegen mit Vorliebe Metastasen in die Lungen machen, ferner dadurch, dass sie kein Stroma entwickeln, sondern, selbst wenn sie grosse Geschwülste darstellen, nur zapfenartige Wucherungen bilden, die in ausgedehnten Blutgerinnseln liegen. Auf die sehr merkwürdigen klinischen Eigenschaften kann hier nicht eingegangen werden, und es soll nur bemerkt werden, dass die Chorionepitheliome im allgemeinen zu den aller bösartigsten Geschwülsten gehören, dass aber auf der anderen Seite auch Fälle beobachtet worden sind, in denen sie spontan ausheilten, was bisher bei keiner anderen malignen Geschwulst beobachtet wurde

Es muss hier hauptsächlich noch erwähnt werden, dass Chorionepitheliome sich auch aus Teratomen entwickeln können, und zwar sowohl in den Ovarien als auch ganz besonders in den Hoden, so dass hier der merkwürdige Fall vorliegt, dass eine Geschwulst, die unter gewöhnlichen Bedingungen durchaus an die Existenz einer Schwangerschaft geknüpft ist, auch beim Manne sich ereignen kann. Man muss sich natürlich hüten, jede Geschwulst, die synzytiale Gebilde enthält, mit Chorionepitheliomen zu verwechseln. Das ist wiederholt geschehen, und dadurch ist in der Lehre der Chorionepitheliome zeitweise eine gewisse Konfusion entstanden, die sich indessen bei einiger Aufmerksamkeit in der Betrachtung leicht vermeiden lässt.

Sach-Register.

A.

Adenochondroma endotheliale S. 48, Fig. 139.
Adenoma endotheliale S. 46, Fig. 131.
Adenokarzinom S. 22, Fig. 47.
Alkohol, absoluter S. 1.
Alveolen, ungewöhnlich grosse S. 15, Fig. 20.
Anaplasie S. 18.
— der Geschwulstzellen S. 9.
—, verschiedene Stadien S. 21, Fig. 42, 43, 44, 47, 48, 49.
Angiosarcoma endotheliale S. 46, Fig. 132, 133.
Atypische Epithelwucherung S. 17.

B.

Bauhinsche Klappe S. 25.
Blasenkrebs: s. Gallenblase, Harnblase.
Bösartigkeit S. 8.
Branchiogenes Karzinom S. 35, Fig. 95.
Bronchialkrebs S. 20, Fig. 36.
Bronchiektasie S. 20.
Brustdrüsenkrebs S. 29.

C.

Cancer en cuirasse S. 29.
Carcinoma colloides S. 13.
— gelatinosum S. 13.
— keratoides S. 19.
— myxomatodes S. 13.
Celloidineinbettung S. 3.
Chondrosarkome, verschiedener Anaplasie S. 38, Fig. 107—109.
Chorionepitheliom S. 49, Fig. 140.
Chromosomen, versprengte S. 11.
Colon S. 25.
Corpus uteri S. 26.
Curettement S. 27.

D.

Darmkrebs S. 24, Fig. 52, 53.
Degeneration der Zellen, hydropische S. 12.
— hyaline S. 13, Fig. 10—12.
— myxoide S. 13, Fig. 13.
Dickdarm S. 25.
Duct-cancer S. 28, Fig. 67.
Duodenalkrebs S. 24.
Dünndarmkrebs S. 25.

E.

Eierstock, s. Ovarialkrebs.
Einbettung S. 2.
Encephaloid S. 23, Fig. 49.
Endometritis glandularis S. 27.
— proliferans S. 27, Fig. 60.
Endotheliale Geschwülste S. 45 ff, Fig. 129-138.
Entartung, s. Degeneration.
Epidermiskrebs, beginnender S. 19, Fig. 31.
Epidermoidale Schleimhaut S. 20.
Epithelwucherung, atypische S. 17.
Epulis S. 39, Fig. 112.

F.

Färbung der Schnitte S. 6.
Fettmetamorphose der Zellen S. 12, Fig. 8.
Fixierung S. 1.
Fremdkörperriesenzellen S. 15, Fig. 21.

G.

Gallenblase S. 24.
Gallenblasenkrebs S. 20, Fig. 40.
Gallengangsadenom S. 32.
Gallengangskrebs S. 24, Fig. 51.
Gallengänge S. 24, 32.
Gefrierschnitte S. 3.
Geschlechtsorgane, weibliche S. 26.

H.

Harnblasenkrebs S. 20, 25, Fig. 39, 54—58.
Harnwege S. 25.
Hautkarzinom S. 19.
Hämatoxylin S. 6.
Herz, Krebszellen in den Lymphspalten S. 17, Fig. 29.
Hodenkrebs S. 34, Fig. 89.
Hornkrebs S. 19.
Hyaline Entartung S. 12, Fig. 10, 11, 12.
Hydropische Degeneration S. 12.
Hypernephrom S. 42, Fig. 123—124.
Hyperplasie, kollaterale S. 16.

K.

Kalkkörper S. 13.
Kankroid S. 19.
— beginnendes S 19, Fig. 31.
— des Bronchus S. 20, Fig. 36.

Kankroid der Epidermis S. 19, Fig. 32.
— — Gallenblase S. 20, Fig. 40.
— — Harnblase S. 20, 25, Fig. 39, 54.
— metaplastisches S. 20.
— des Mittelohrs S. 20, Fig. 35.
— — Oesophagus S. 21, Fig. 42, 43.
— — Uterus S. 20, Fig. 37, 38.
Kankroidperlen S. 21.
—, falsche S. 21, Fig. 41.
Karyokinese, s. Mitosen.
Karzinom S. 19.
— der äusseren Haut S. 19.
— branchiogenes S. 35, Fig. 95.
— Definition S. 9.
— endotheliale S. 47, Fig. 134—137.
— osteoplastisches S. 15.
— plexiformes S. 9, Fig. 1, 2.
— sarkomatodes S. 41, Fig. 118—120.
— aus Teratomen des Ovariums S. 35, Fig. 93, 94.
Kerne, verschiedene Grösse und Form derselben S. 11.
Kernkörperchen S. 12.
— grosse S. 12, Fig. 7.
Kernteilung S. 11.
Kernteilungsfiguren s. Mitosen.
Knochenneubildungen S. 15.
Knochenresorption S. 14, Fig. 19.
Kollaterale Wucherung S. 15, Fig. 22—27.
— — drüsige S. 16, Fig. 25.
— — epitheliale S. 16, Fig. 26, 27.
— — papilläre S. 15, Fig. 23, 24.
Kolloidkrebs S. 13, Fig. 12, 13.
Kollum S. 26.
Krebsmilch S. 12.
Kystom, papilläres S. 43, Fig. 125—128.
Kystoma malignum S. 43, Fig. 125—128.

L.

Langhanssche Inseln S. 31.
Leber S. 32.
Leberkrebs S. 32, Fig. 78—81.
Lunge, Krebszellen in den Lymphspalten S. 16, Fig. 28.
Lungenkarzinom S. 33, Fig. 82.
Lungensarkom, metastatisches S. 34, Fig. 83.
Lymphbahn, Infiltration derselben S. 17.
Lymphdrüse, Krebszellen in den Lymphspalten S. 17, Fig. 30.
Lymphosarkom S. 37, Fig. 103.
Lymphspalten von Krebszellen erfüllt S. 17, Fig. 28—30.

M.

Magenkrebs S. 22, Fig. 47—50.
Mamilla S. 28.
Mamma S. 28.
Mammakrebs S. 28, Fig. 66—72.
Mehrteilung der Kernfiguren S. 11.
Melanosarkom S. 40, Fig. 114—117.
Metamorphose der Zellen, fettige S. 12, Fig. 8.
— gelatinöse S. 13.
Metamorphose, hyaline S. 12.
— kolloide S. 12, 13.
— regressive, der Zellen S. 12.
— schleimige S. 12, 13.
Metaplasie S. 20.
Milchdrüse, s. Mamma.
Mitosen S. 11, Fig. 3—5.
— pathologische S. 11.
Muzinöse Umwandlung S. 13.
Mundschleimhaut S. 22.
Myelom S. 37, Fig. 104.
Myxosarkom S. 37, Fig. 100a, b, 101, 102, 106.

N.

Nasenpolypen S. 20.
Nierenbecken S. 25.
Nierenkrebs S. 34, Fig. 86.

O.

Oberkieferkrebs S. 35, Fig. 90.
Oesophaguskarzinom S. 21., Fig. 42—46.
Orientierung S. 3.
Origanonöl S. 7.
Osteoblastom S. 38, Fig. 105.
Osteoplastischer Krebs S. 15, Fig. 22.
Osteosarkome, verschiedener Anaplasie S. 39, Fig. 110—111.
Ovarialkrebs S. 34, Fig. 87, 88.

P.

Pagetsche Krankheit S. 29, Fig. 72.
Pankreaskrebs S. 30, Fig. 74, 75.
Papilläres Kystom S. 43, Fig. 125—128.
Paraffin S. 2.
Parotisgeschwulst S. 48, Fig. 139.
Peritonealkarzinom S. 35, Fig. 91.
Perivaskuläres Sarkom S. 40, Fig. 113.
Physaliden S. 12.
Pikrinsäure S. 7.
Pleurakarzinom S. 35, Fig. 92.
Plexiformes Karzinom S. 10, Fig. 1, 2.
Portio vaginalis S. 20, 26.
Probeexzision S. 4.
Proeessus vermiformis S. 25.
Prostatakarzinom S. 15, 34, Fig. 22, 84, 85.
Psammokarzinom S. 13, Fig. 14, 15.
Psammome S. 14.

R.

Regressive Veränderung der Zellen S. 12.
Rektum S. 25.
Rektumkarzinom S. 24, Fig. 52, 53.
Riesenzelle, parenchymatöse S. 12, Fig. 6.
Riesenzellen, kollaterale S. 15, Fig. 21.
— polynukleäre S. 12.
Riesenzellensarkom S. 39, Fig. 112.

S.

Sarkoma endotheliale S. 45, Fig. 129—130.
Sarkom, Definition S. 10.
— der Lunge, metastatisches S. 34, Fig. 83.
— perivaskuläres S. 40, Fig. 113.
Säurefuchsin S. 7.
Schilddrüse S. 31.
Schilddrüsenkrebs S. 31, Fig. 76, 77.
Schleimdrüsenkrebs S. 22.
Schneiden der Präparate S. 5.
Schnelligkeit des Wachstums S. 11.
Scirrhus S. 15, 23, 29, Fig. 50, 71.
Siphonom S. 48, Fig. 138.
Speicheldrüse S. 30.
Speicheldrüsenkrebs S. 30, Fig. 73.
Spindelzellensarkom S. 36, Fig. 96—100b.
Spiritus, denaturierter S. 2.
Stroma, Neubildung desselben S. 14.
Struma, maligna, S. 31, Fig. 76, 77.
Sublimat S. 1.

T.

Teratom, Krebsentwicklung darin S. 35, Fig. 93, 94.
— malignes S. 41, Fig. 121—122.
Thyreoidea, s. Schilddrüse.

U.

Unsymmetrische Teilung der Kernfiguren S. 11.
Untersuchung der Präparate S. 7.
Untersuchungsmethoden S. 1.
Ureteren S. 25.
Uterus S. 20, 26.
Uteruskrebs S. 20, 26, 27, Fig. 37, 38, 59, 61—65.

V.

Vagina S. 20, 26.
Verdrängung des Nachbargewebes S. 14, Fig. 16, 17, 18.
Verhornung, rudimentäre S. 19, Fig. 34.
Verkalkung S. 13, Fig. 14, 15.

W.

Wucherung, kollaterale S. 15, Fig. 22—27.

Z.

Zelleinschlüsse S. 12, Fig. 9.
Zottenpolypen S. 26.
Zylinderzellenkrebs S. 22ff., 28, 31, Fig. 48, 51, 52, 59, 67, 75.
Zylindrom S. 48, Fig. 138.

Druck von L. Schumacher in Berlin N. 24.

Tafel I.

Tafel I.

Figur 1: Krebs der Vulva. Längsschnitt.
Figur 2: Aus demselben Krebs. Querschnitt.
Figur 3: Partie aus einem Krebs mit zahlreichen Mitosen.
Figur 4: Desgleichen mit atypischen Mitosen und Riesenzellen.
Figur 5: Verschiedene Formen atypischer Mitosen:
a) Asymmetrische Mitose.
b) Dreiteilung. Aequatorialplatte.
c) Tetraster.
d) und e) Versprengte Chromosomen.
f) Hyperchromatische Riesenmitose.
g) Triaster.
Figur 6: Parenchymatöse Riesenzelle.

Fig. 1

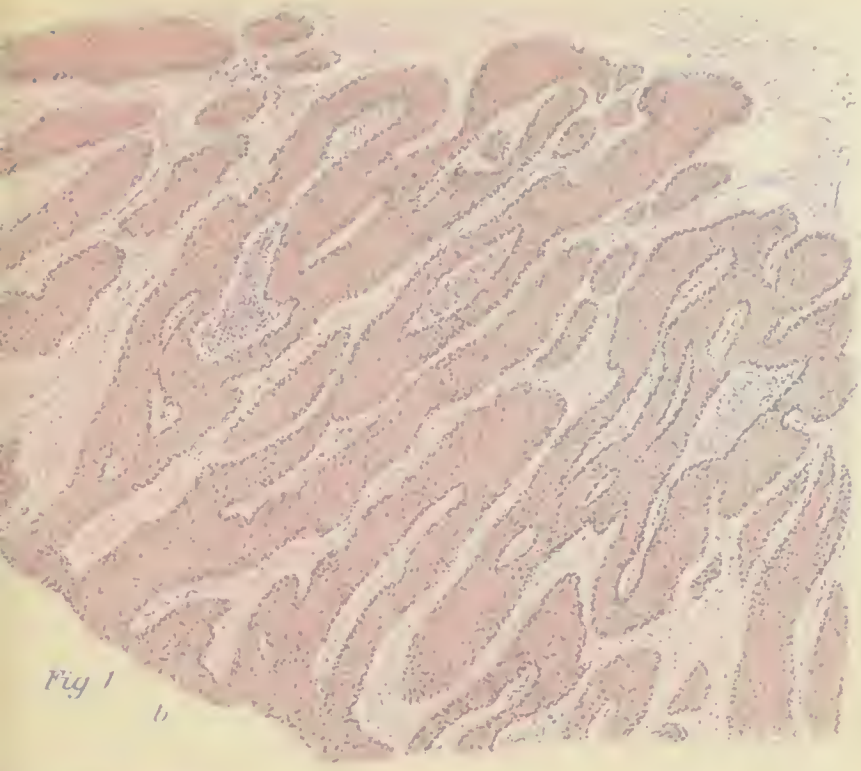

Fig. 3.

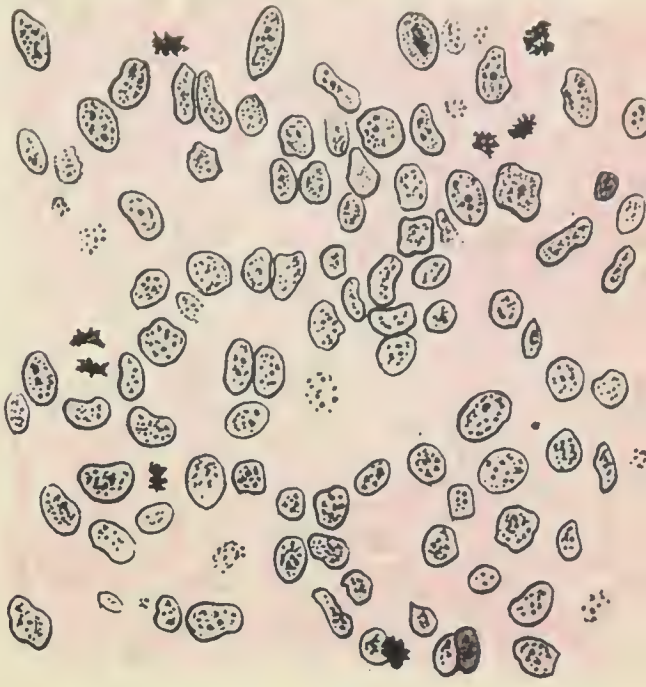

Fig. 2

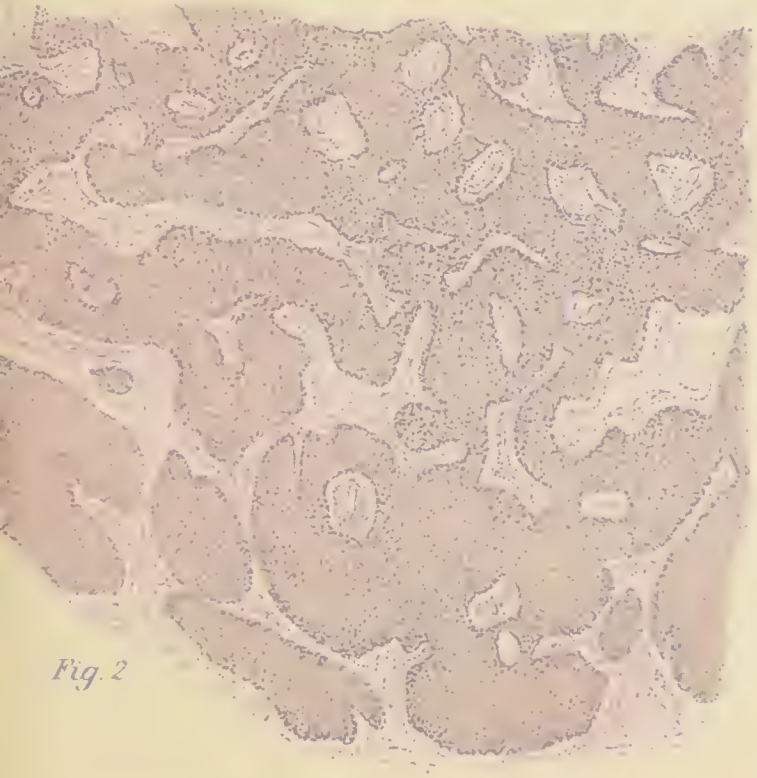

Fig. 4.

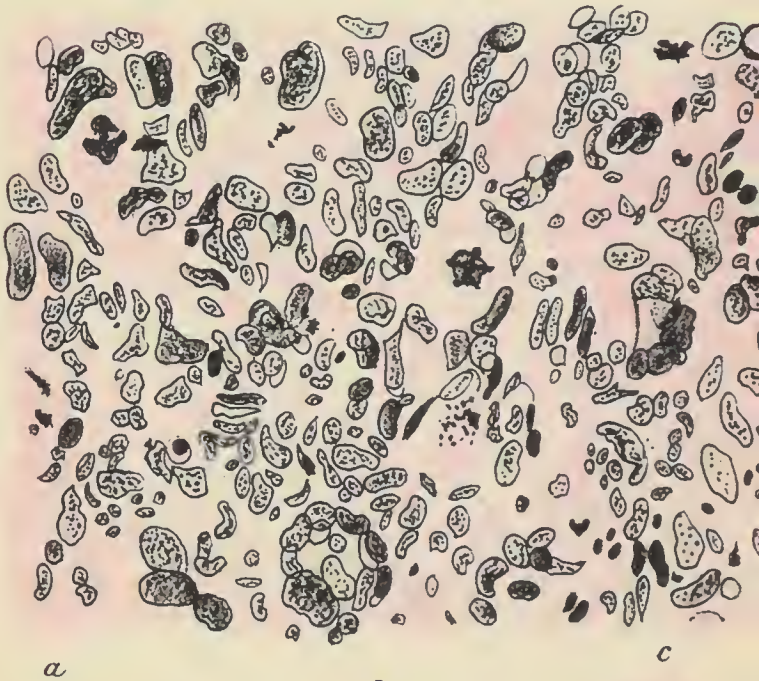

Fig. 6.

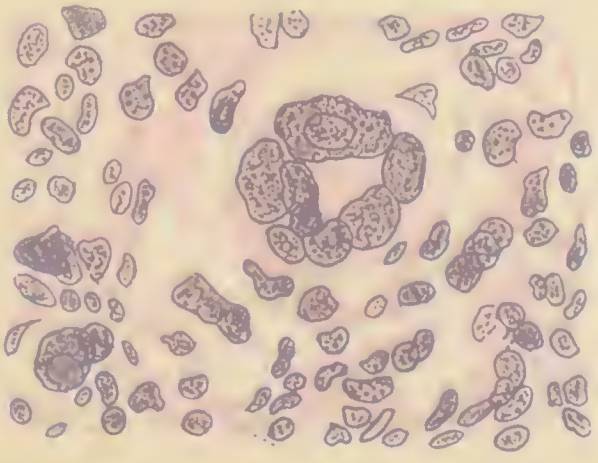

Fig. 5.

Tafel II.

Tafel II.

Figur 7: Aus einem Karzinom mit sehr grossen Kernkörperchen.
Figur 8: Fettmetamorphose der Zellen.
Figur 9: Zelleinschlüsse.
Figur 10: Hyaline Degeneration in einem Epidermiskarzinom.
Figur 11: Vollständige hyaline Nekrose einer Krebsmetastase in einer Lymphdrüse.
Figur 12: Kolloidkrebs der Mamma.
Figur 13: Muzinöser Kolloidkrebs des Mastdarms.

Fig 7

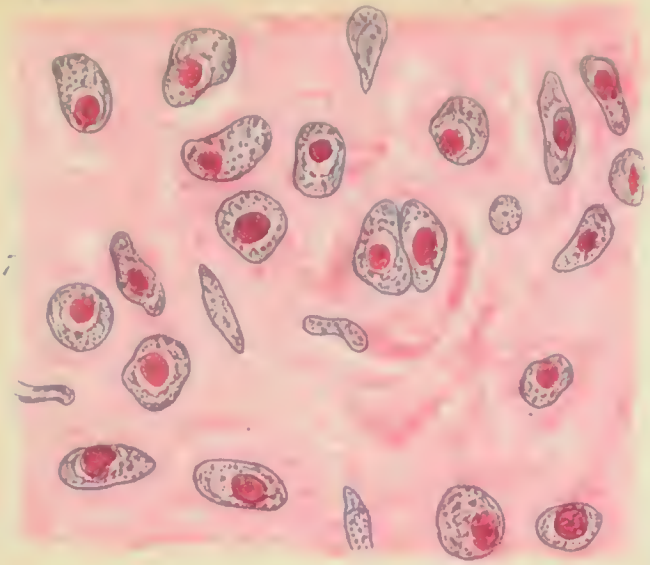

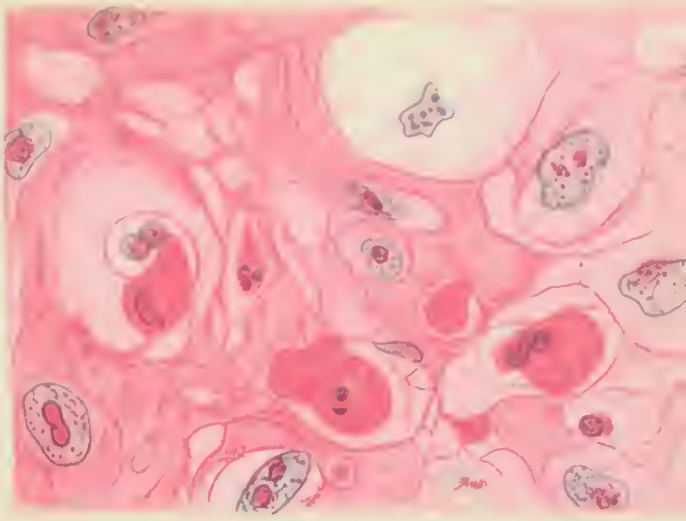

Fig 13

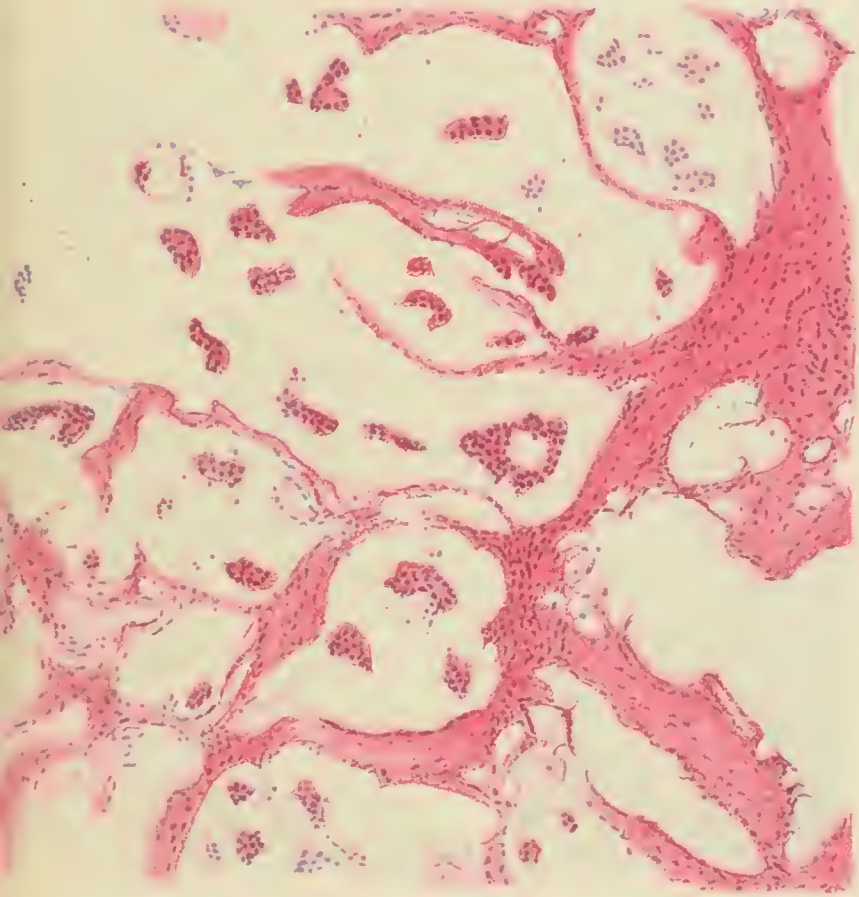

Fig 11

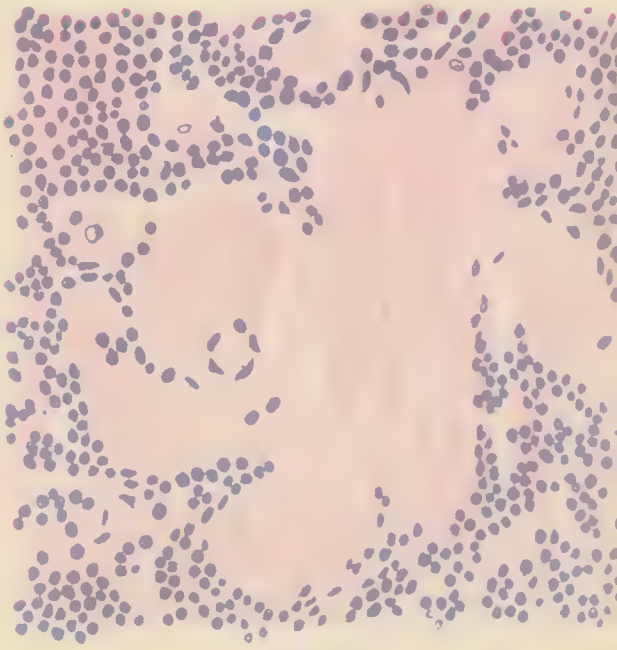

Fig 12

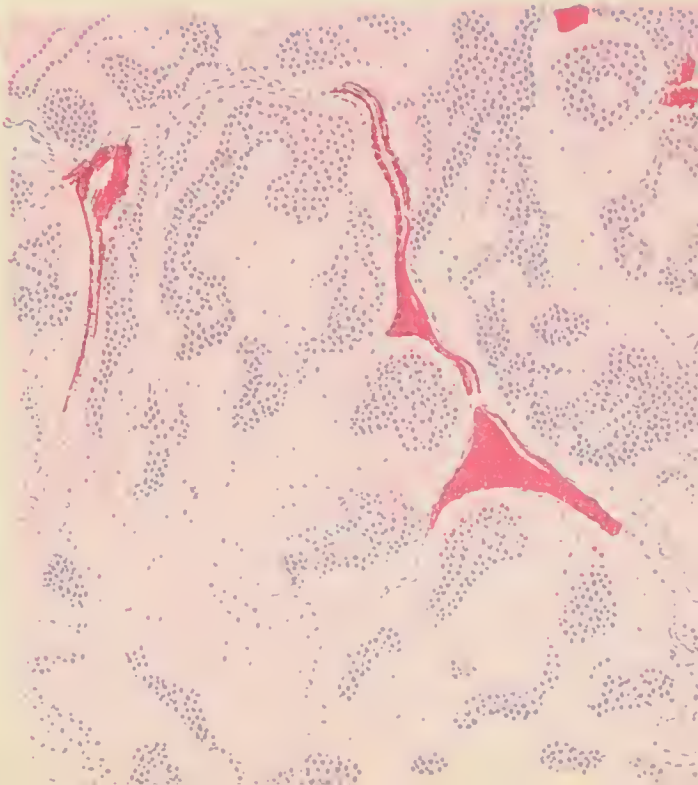

Fig 8

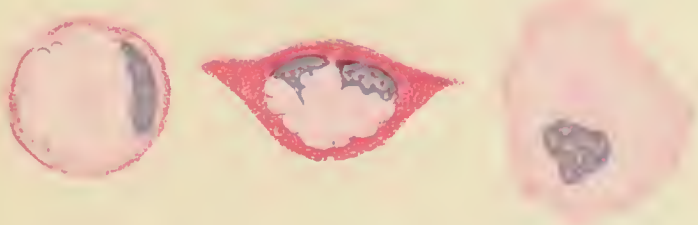

b

Fig 9

a



Tafel III.

Tafel III.

Figur 14 und 15: Kalkkörper in Karzinomen.
Figur 16: Verdrängung des Lebergewebes durch Krebsmetastase.
Figur 17: Verdrängung der Epidermis durch Krebsmetastase.
Figur 18: Verdrängung der Oesophagusschleimhaut durch Krebsmetastase.

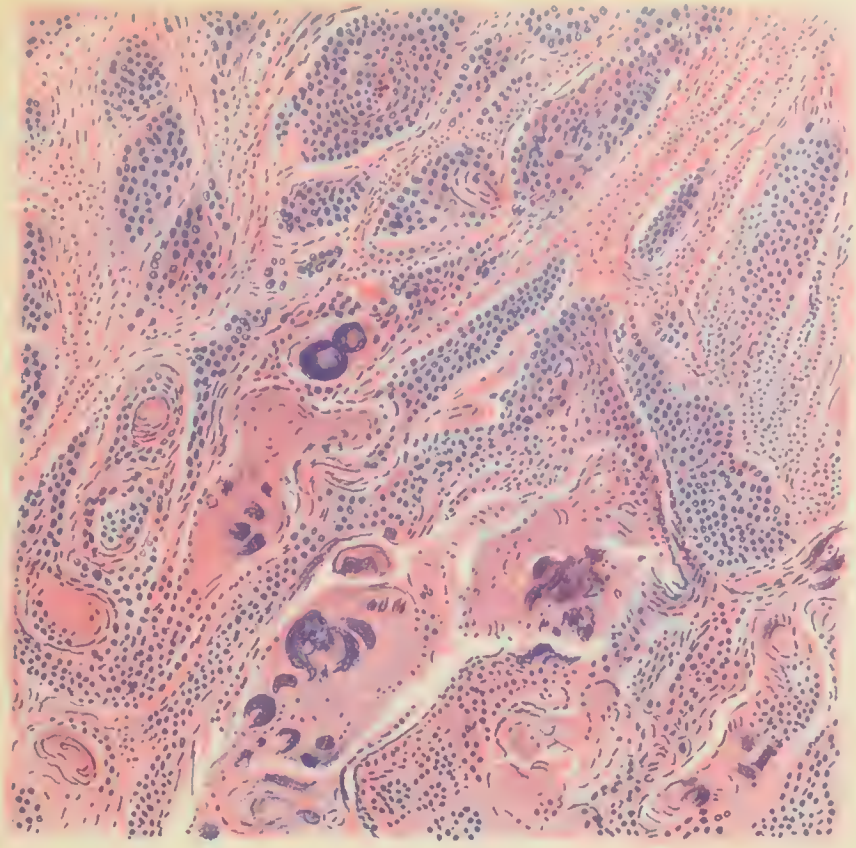

Fig. 14.

Fig. 16.

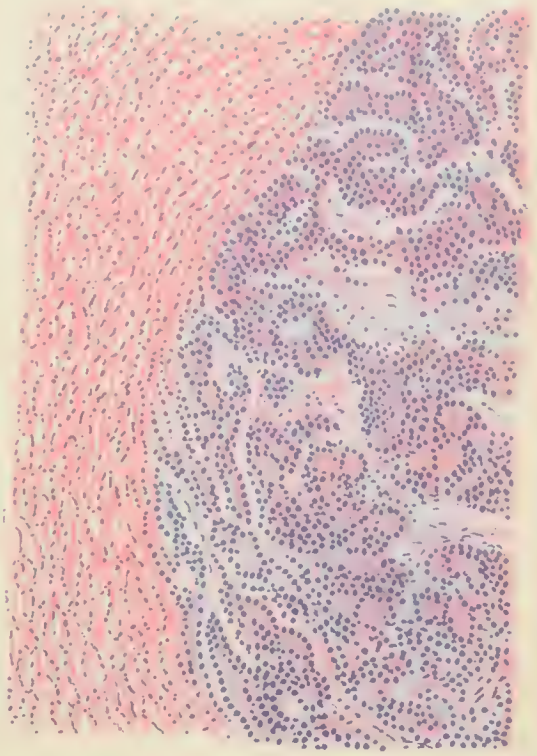

Fig. 15.

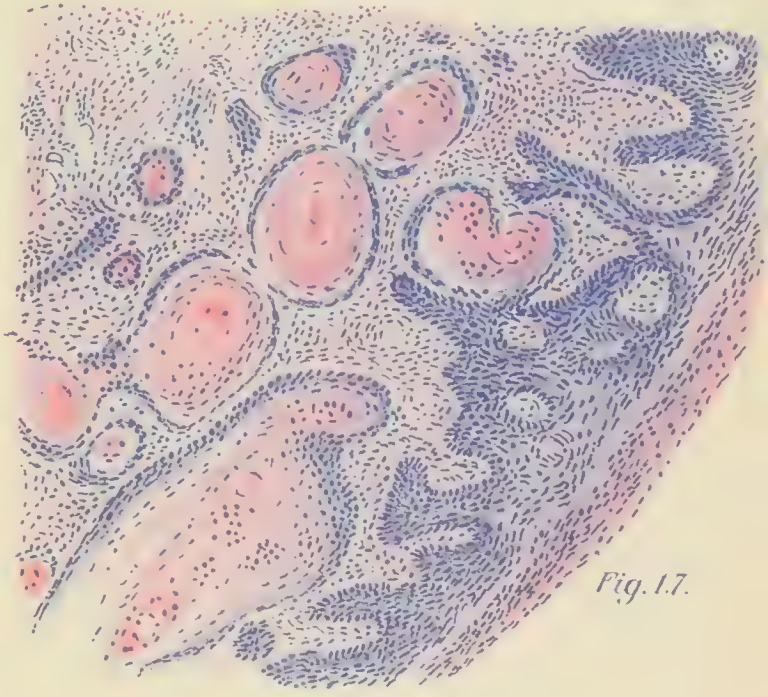

Fig. 17.

Fig. 18

Tafel IV.

Tafel IV.

Figur 19: Resorption des Knochens durch Karzinom.
Figur 20: Oesophaguskarzinom mit sehr grossen Alveolen.
Figur 21: Kollaterale Riesenzellen.
Figur 22: Kollaterale Knochenbildung bei Prostatakrebs.
Figur 23: Kollaterale papilläre Wucherung der Pleura.

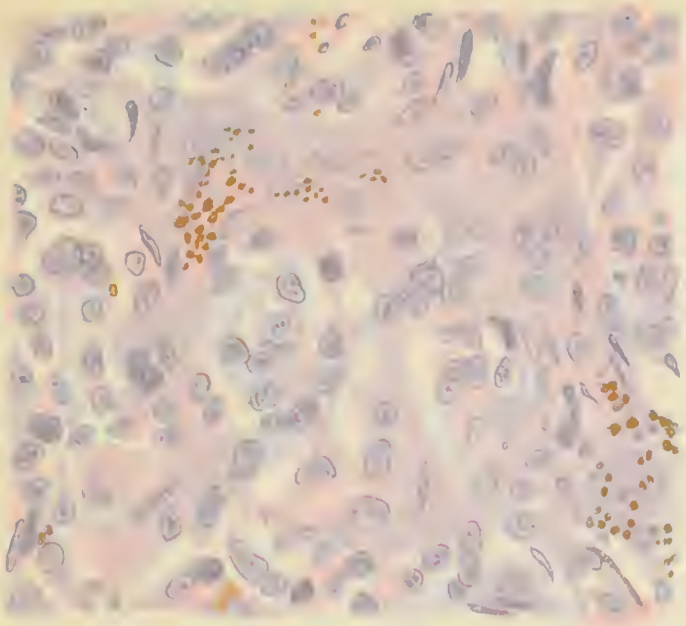

Fig 19

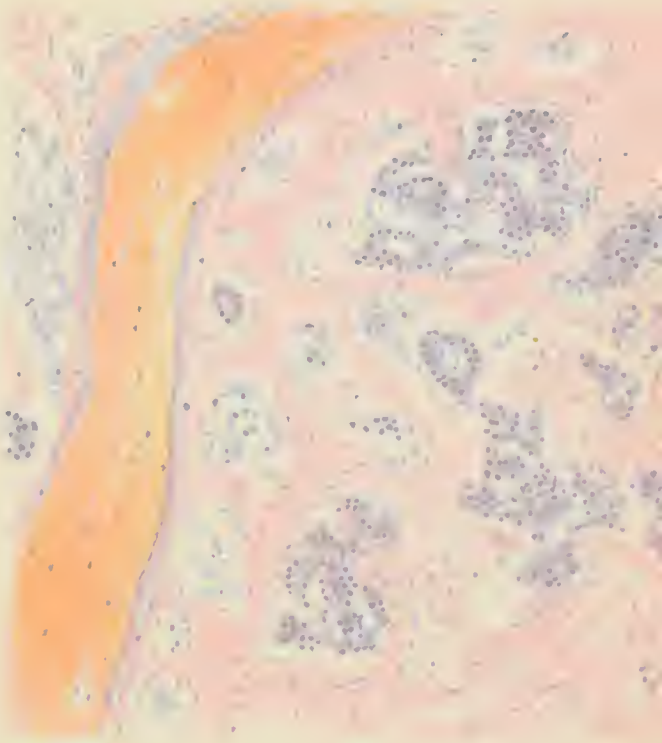

Fig 20

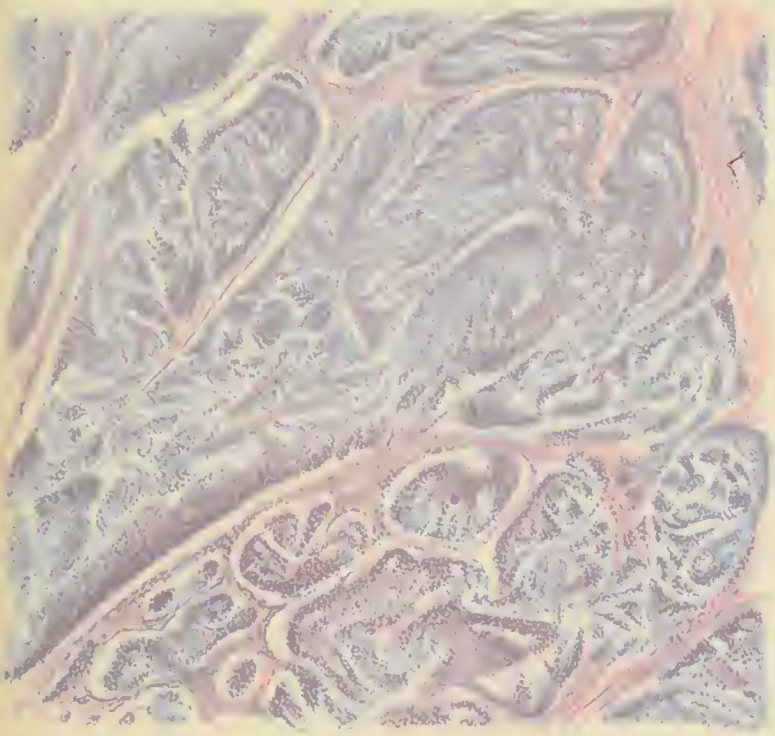

Fig 21

Fig 22

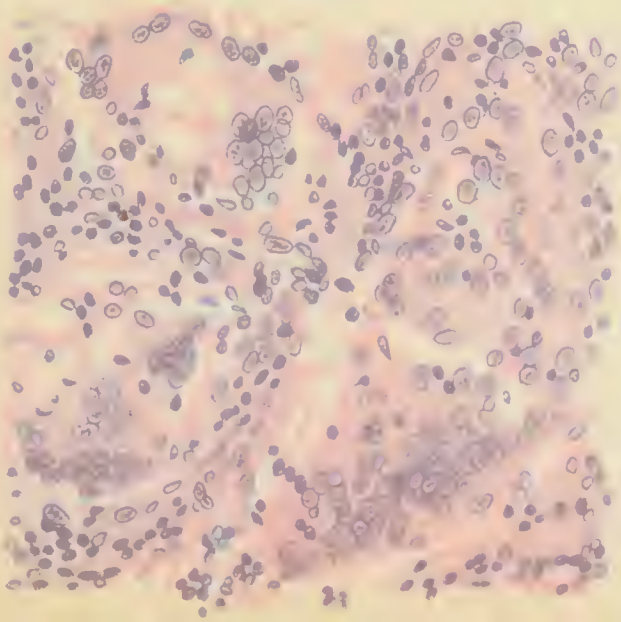

Tafel V.

Tafel V.

Figur 24: Kollaterale Wucherung der Harnblasenschleimhaut.
Figur 25: Kollaterale Wucherung der Magenschleimhaut.
Figur 26 und 27: Kollaterale Wucherung der Epidermis.

Fig. 24.

Fig. 27.

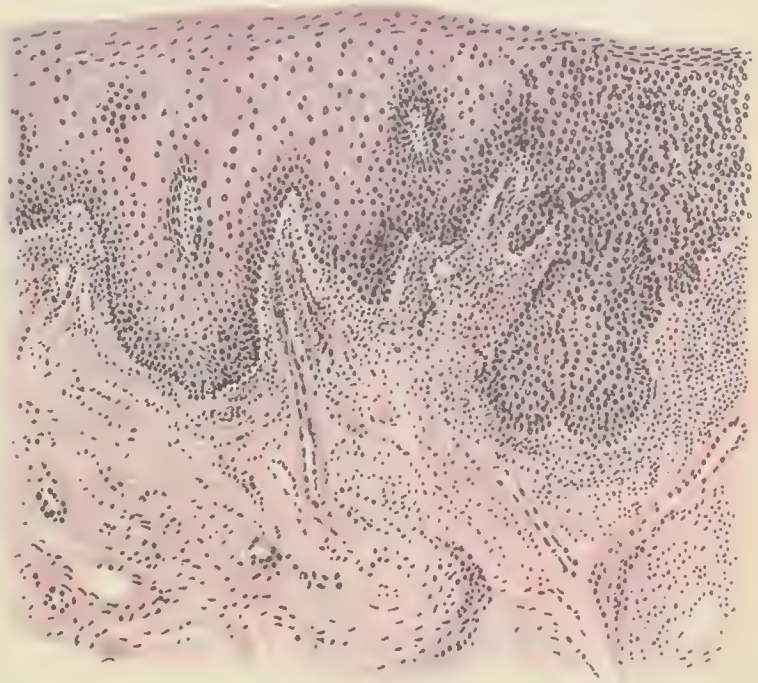

Fig. 25.

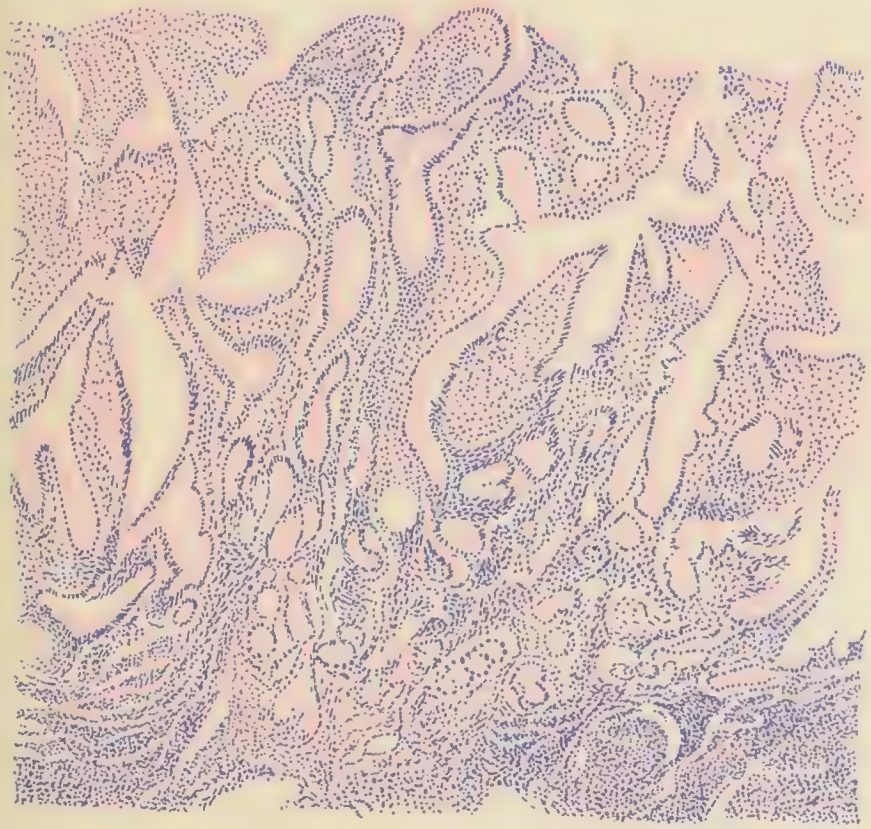

Fig. 26.

L. J. Thomas, Lith. Inst, Berlin S. 53.

Tafel VI.

Tafel VI.

Figur 28: Krebswucherung in Lymphspalten der Lunge.
Figur 29: Krebswucherung in Lymphspalten des Perikards.
Figur 30: Krebswucherung in Lymphspalten in einer Lymphdrüse.
Figur 31: Beginnendes Epidermiskarzinom.

Fig. 28.

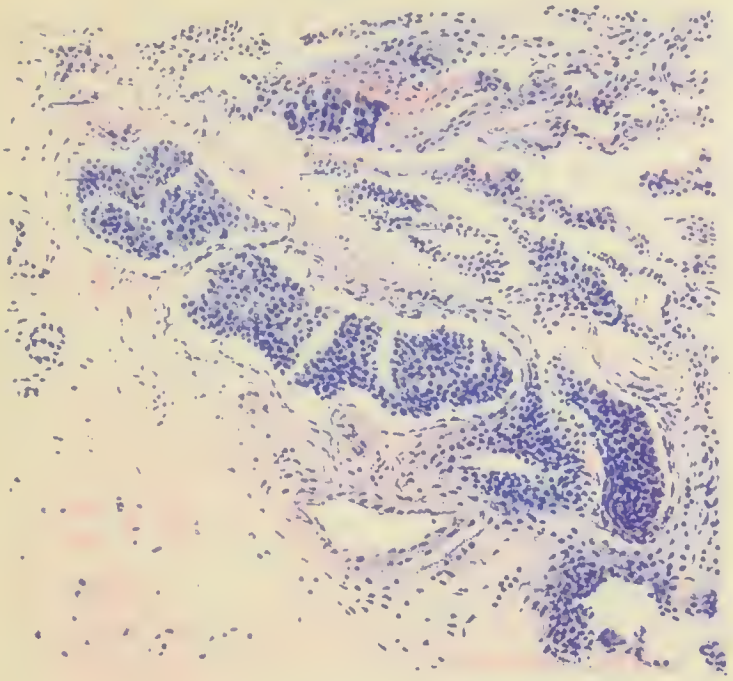

Fig. 29.

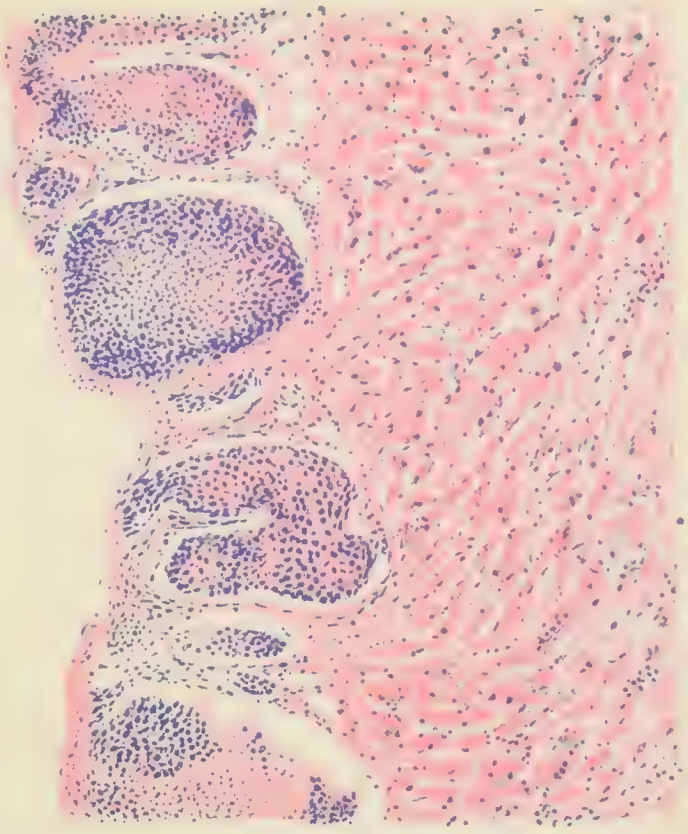

Fig. 30.

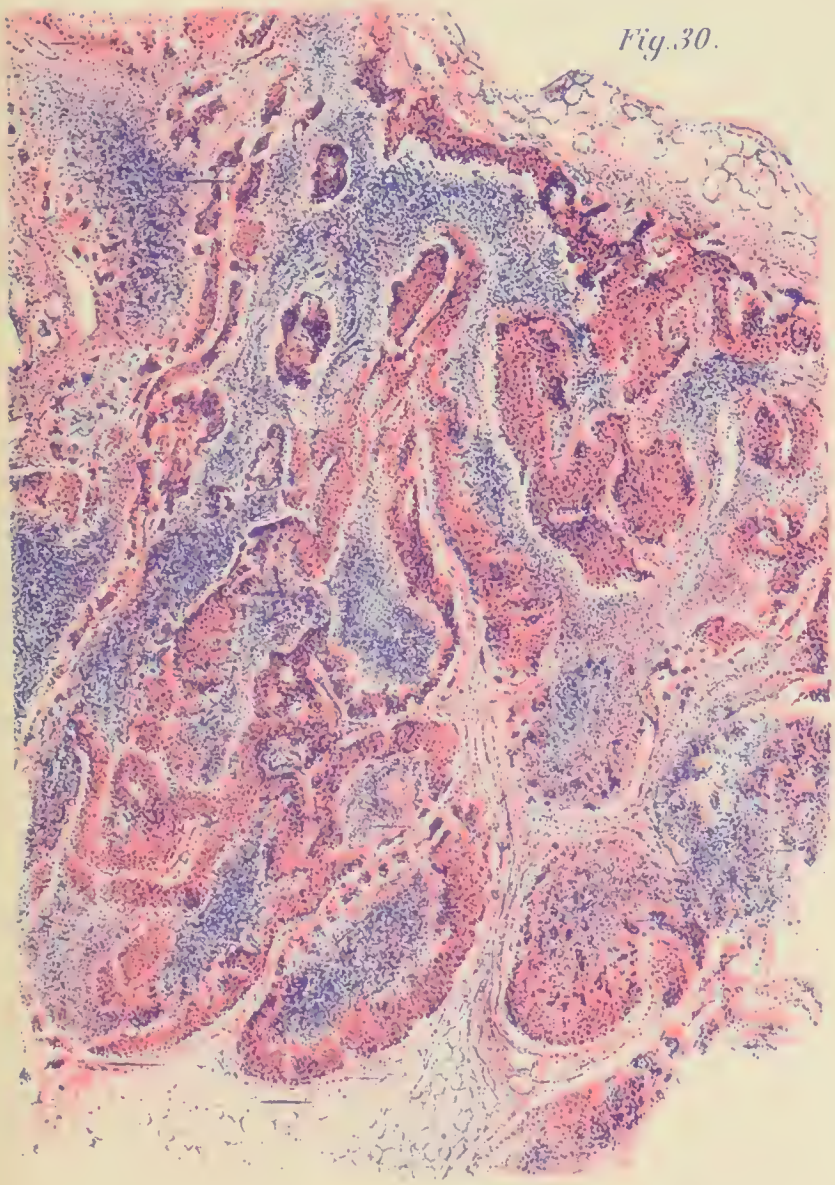

Fig. 31.

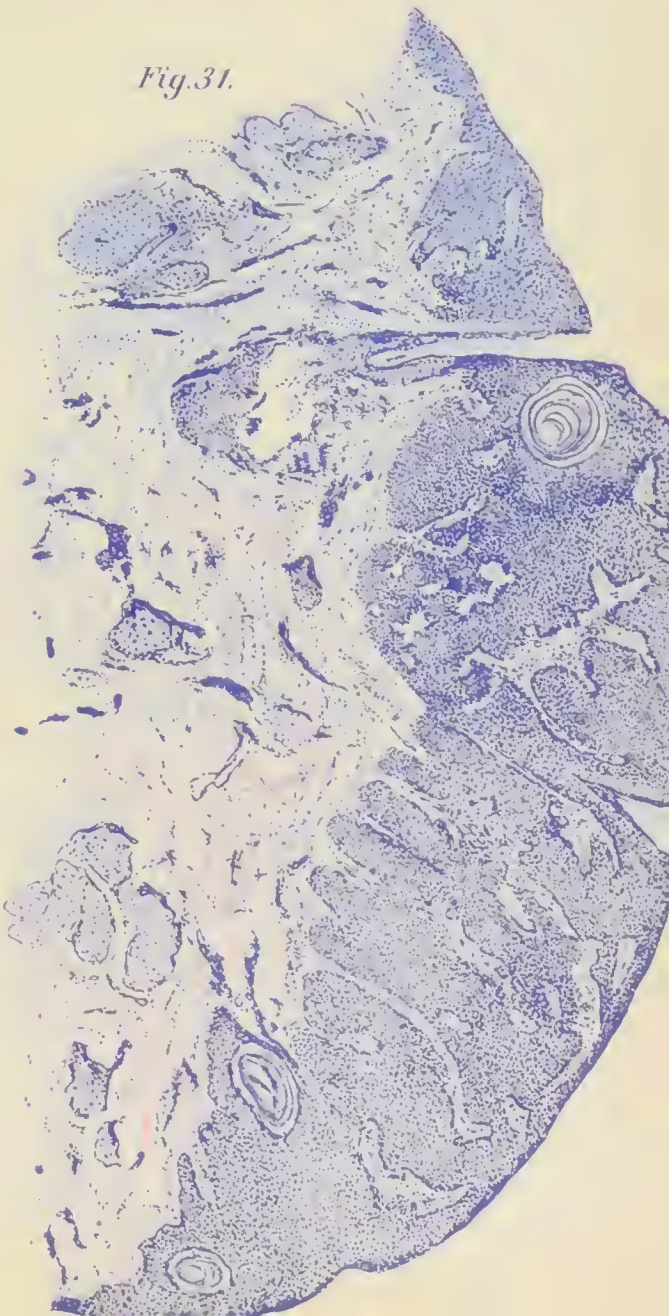

Tafel VII.

Tafel VII.

Figur 32: Kankroid der Epidermis.
Figur 33: Kankroid der Lippe.
Figur 34: Stark anaplastisches Kankroid.
Figur 35: Kankroid mit starker Hornbildung aus der Paukenhöhle.

Fig. 32.

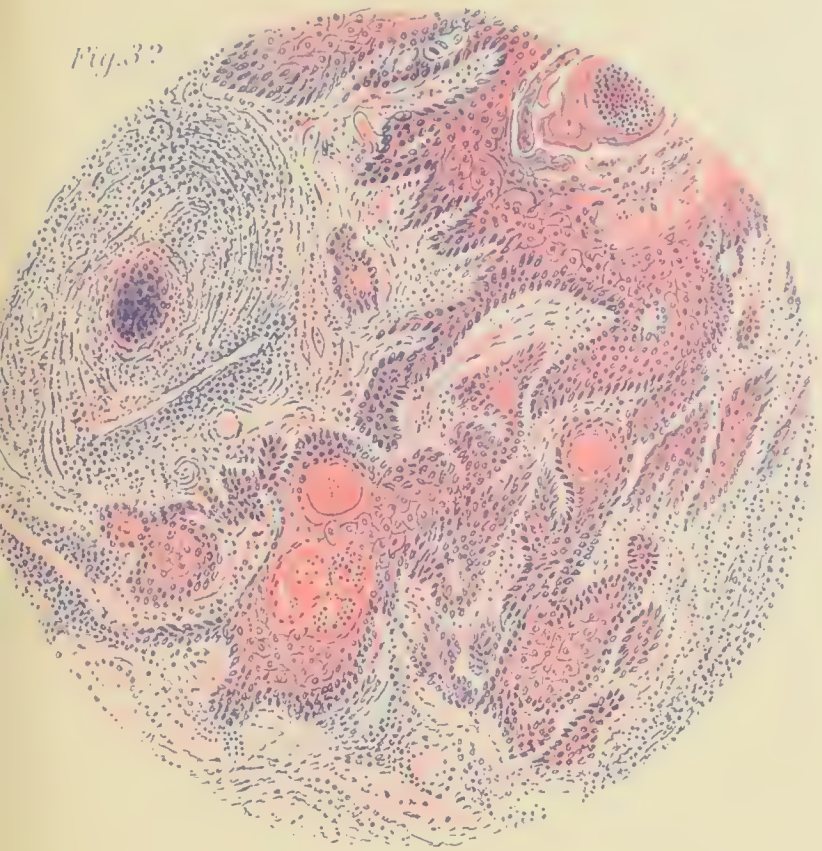

Fig. 34.

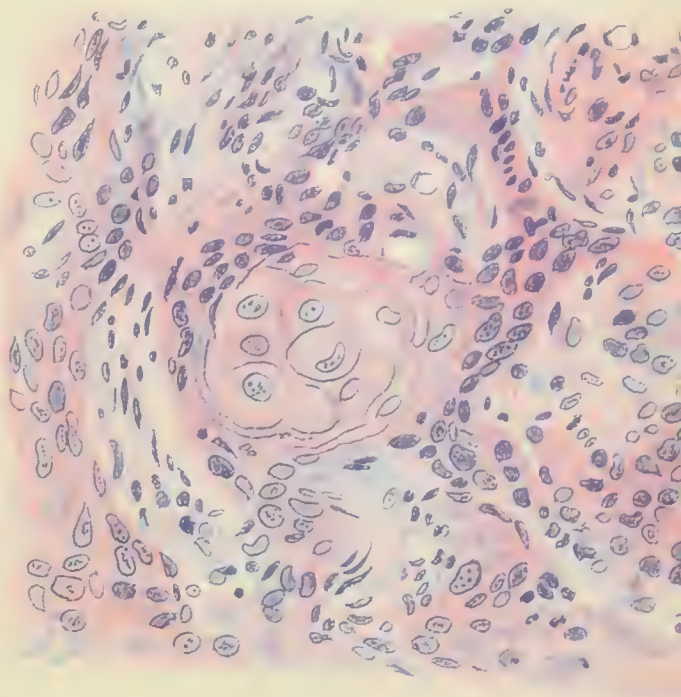

Fig. 35.

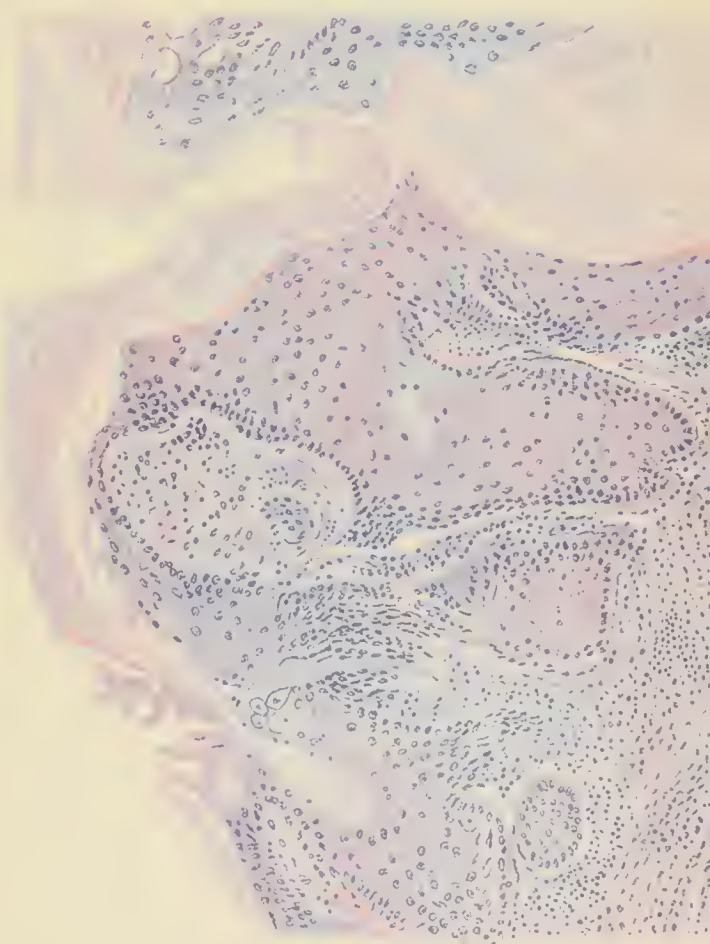

Fig. 33.

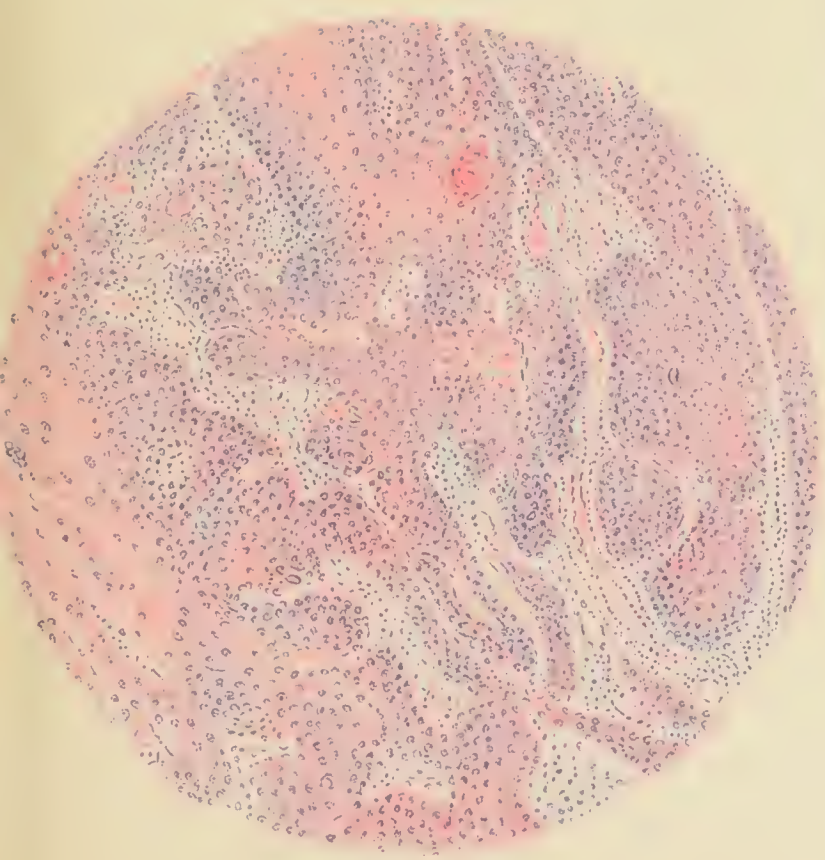

Tafel VIII.

Tafel VIII.

Figur 36: Kankroid des Bronchus.
Figur 37: Zylinderzellenkrebs mit Uebergang in Kankroid des Uterus.
Figur 38: Krebs mit Zylinder- und Plattenepithelzellen im Uterus.
Figur 39: Kankroid der Harnblase.

Fig. 36.

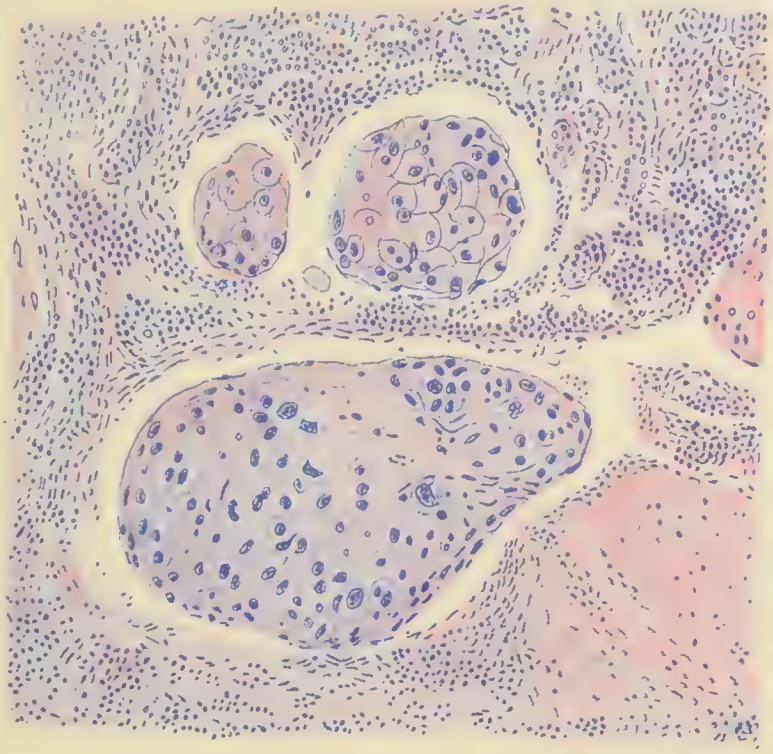

Fig. 37

Fig. 38.

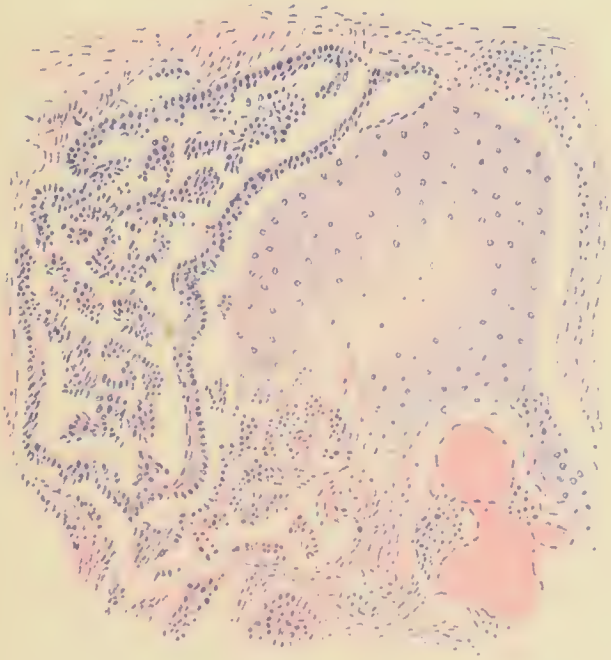

Fig. 39.

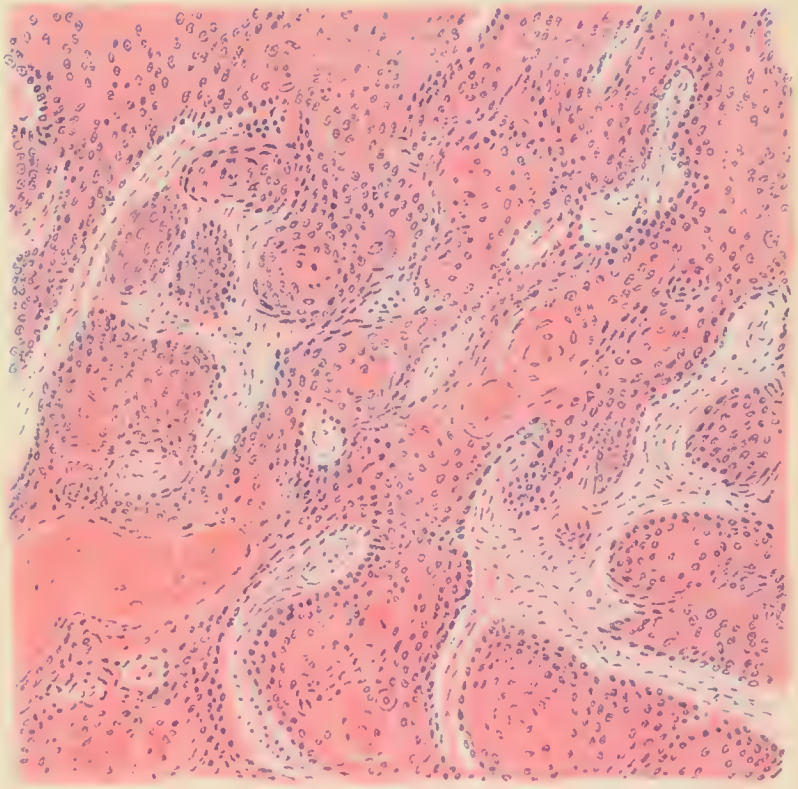

Tafel IX.

Tafel IX.

Figur 40: Kankroid der Gallenblase.

Figur 41: Falsche Kankroidperlen von der Epidermis gebildet in einem Sarkom.

Figur 42: Kankroid geringer Anaplasie des Oesophagus.

Figur 43: Kankroid mittlerer Anaplasie des Oesophagus.

Fig. 40

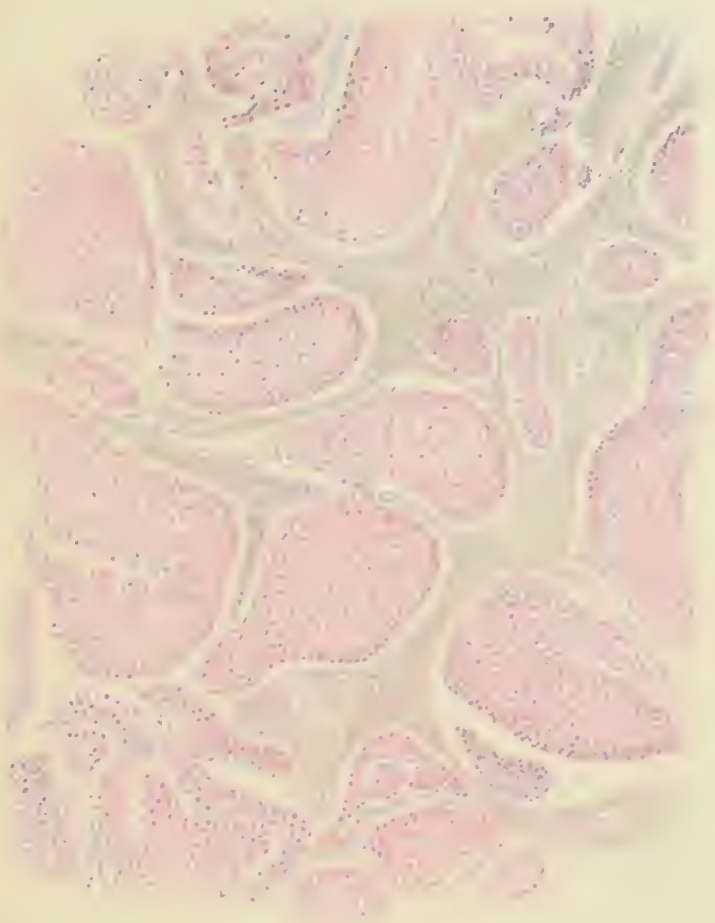

Fig. 41

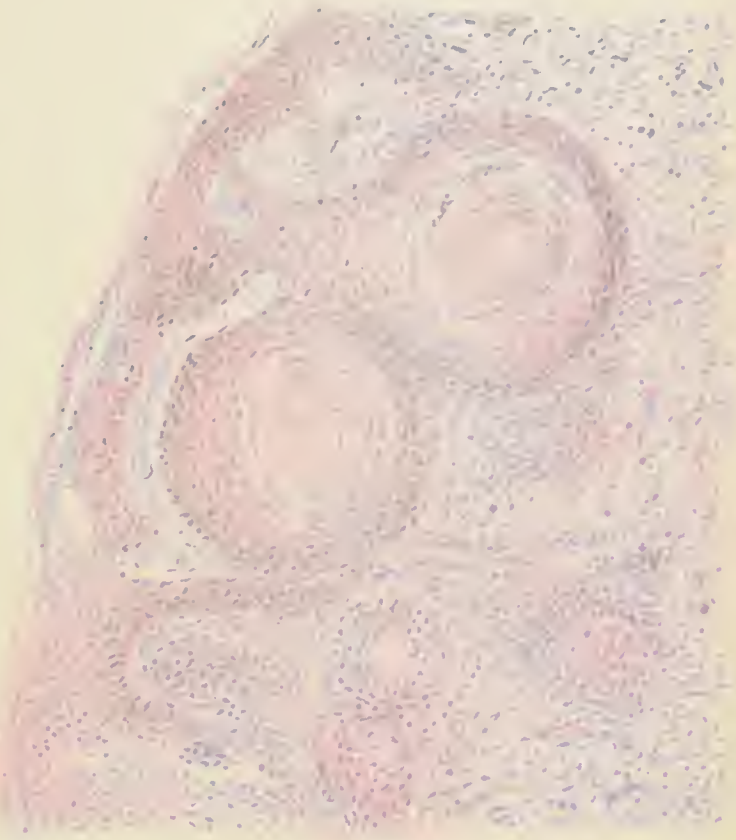

Fig. 42

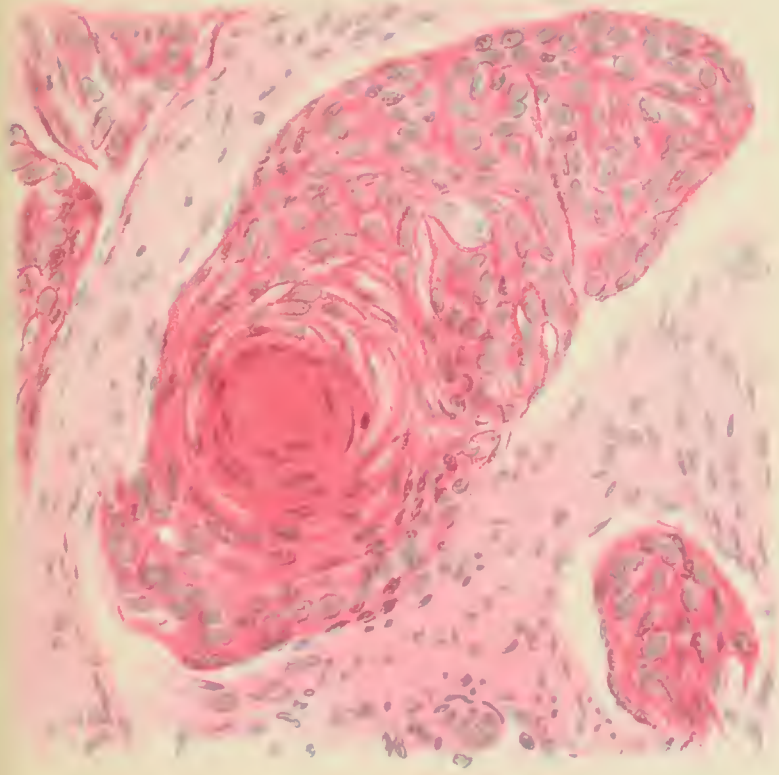

Fig. 43

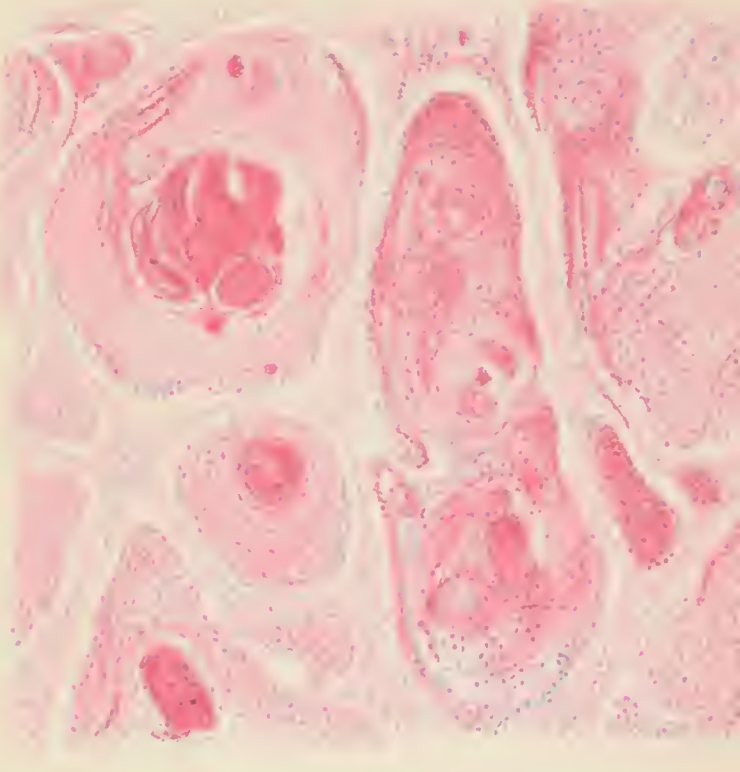

Tafel X.

Tafel X.

Figur 44: Kankroid starker Anaplasie des Oesophagus.
Figur 45: Krebs der Oesophagusschleimdrüsen.
Figur 46: Kankroid des Oesophagus. Stückchendiagnose.
Figur 47: Magenkrebs geringer Anaplasie.

Fig. 42

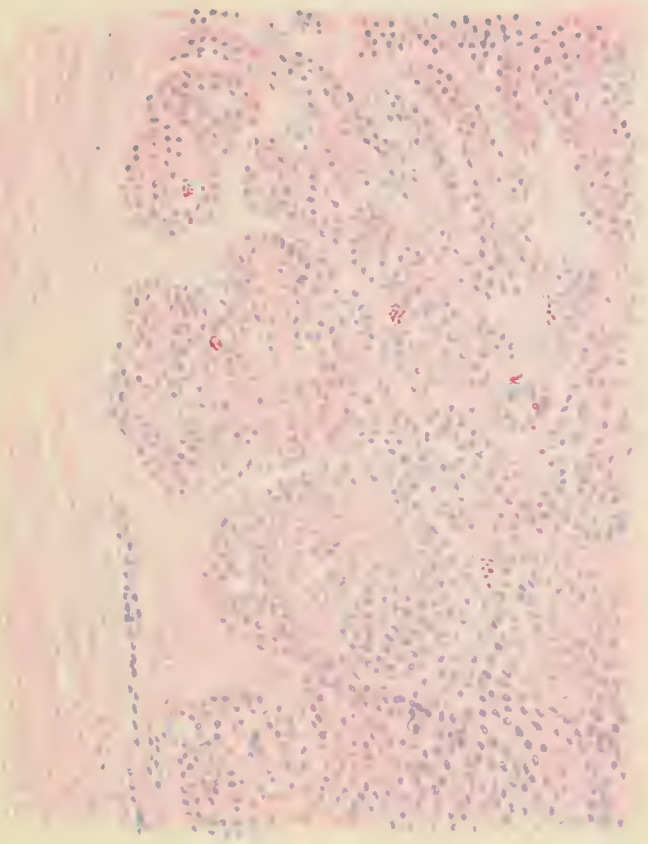

Fig. 43

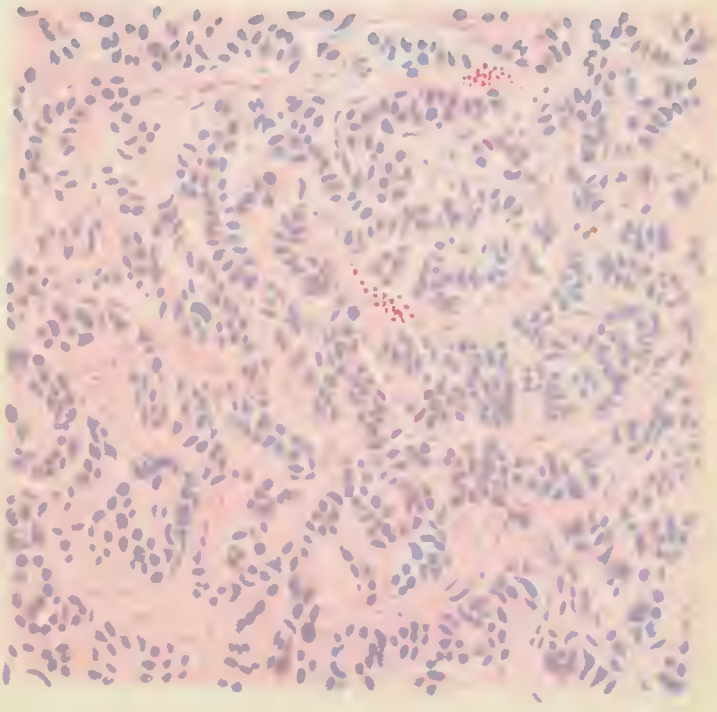

Fig. 46

Fig. 47

Tafel XI.

Tafel XI.

Figur 48: Magenkrebs stärkerer Anaplasie.
Figur 49: Magenkrebs stärkster Anaplasie. Enzephaloid.
Figur 50: Skirrhus des Magens.
Figur 51: Zylinderzellenkrebs der Papilla duodenalis.
Figur 52: Mastdarmkrebs geringer Anaplasie. Stückchendiagnose.
Figur 53: Mastdarmkrebs starker Anaplasie. Stückchendiagnose.

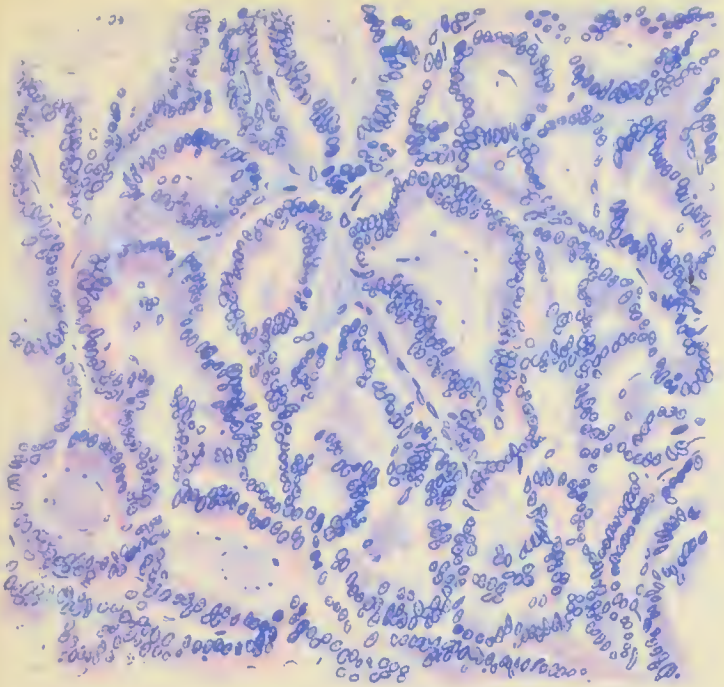

Fig 48

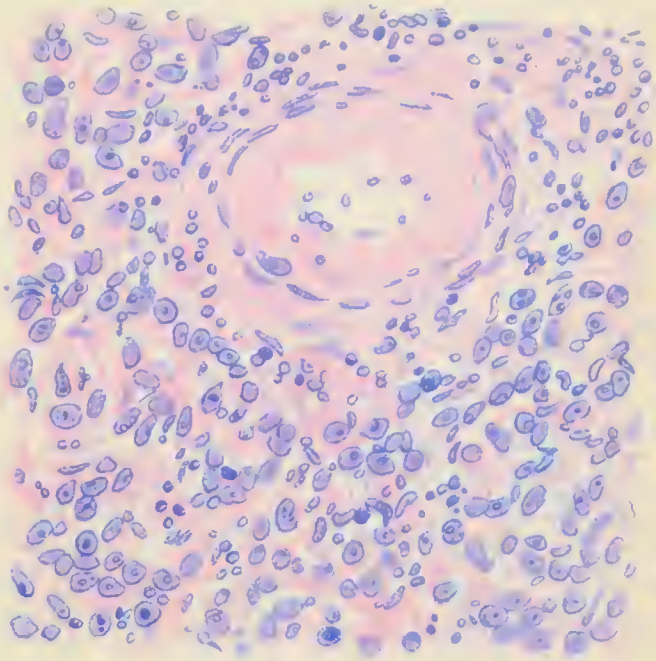

Fig 49

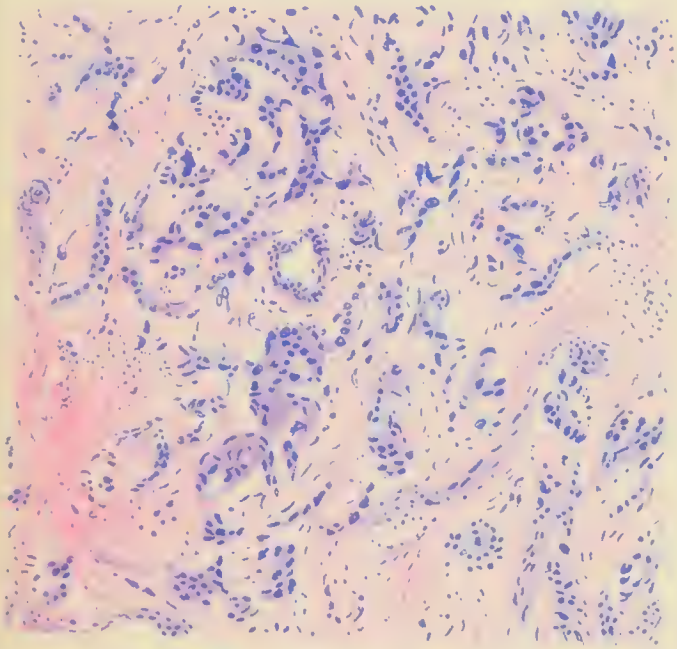

Fig. 50.

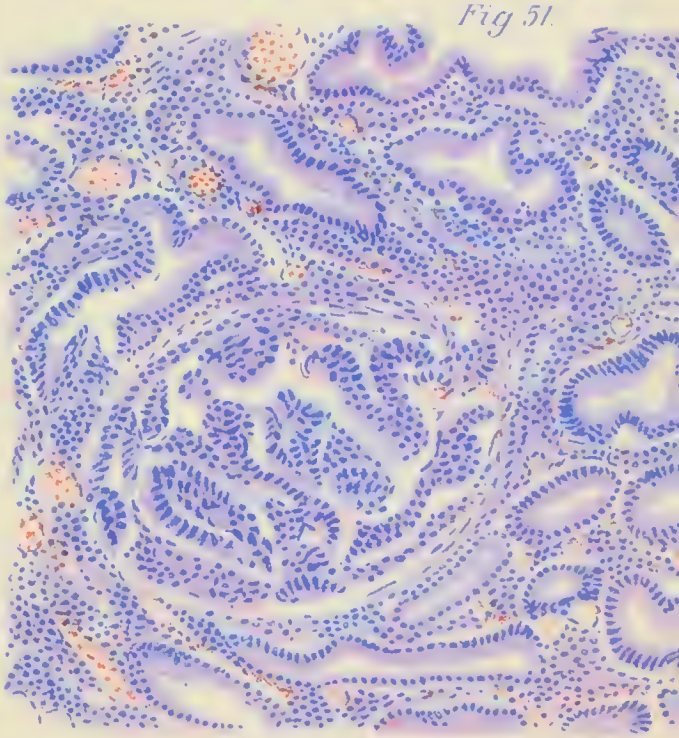

Fig 51.

Fig. 52

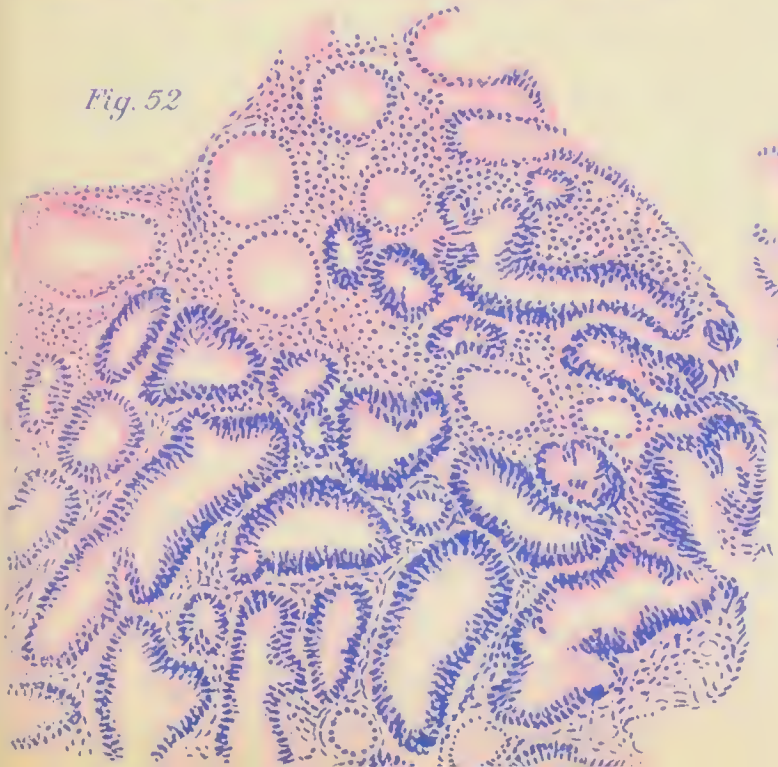

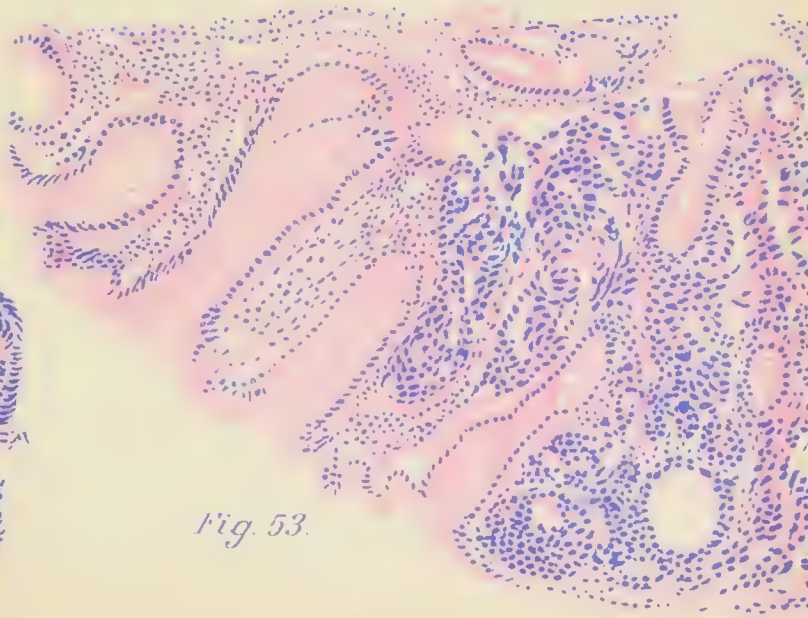

Fig. 53.

Tafel XII.

Tafel XII.

Figur 54: Kankroid der Harnblase.
Figur 55: Weiches Karzinom der Harnblase.
Figur 56: Infiltrierendes Karzinom der Harnblase.
Figur 57: Papilläres Karzinom der Harnblase.
Figur 58: Karzinom der Harnblase. Stückchendiagnose.
Figur 59: Zylinderzellenkrebs des Uterus.

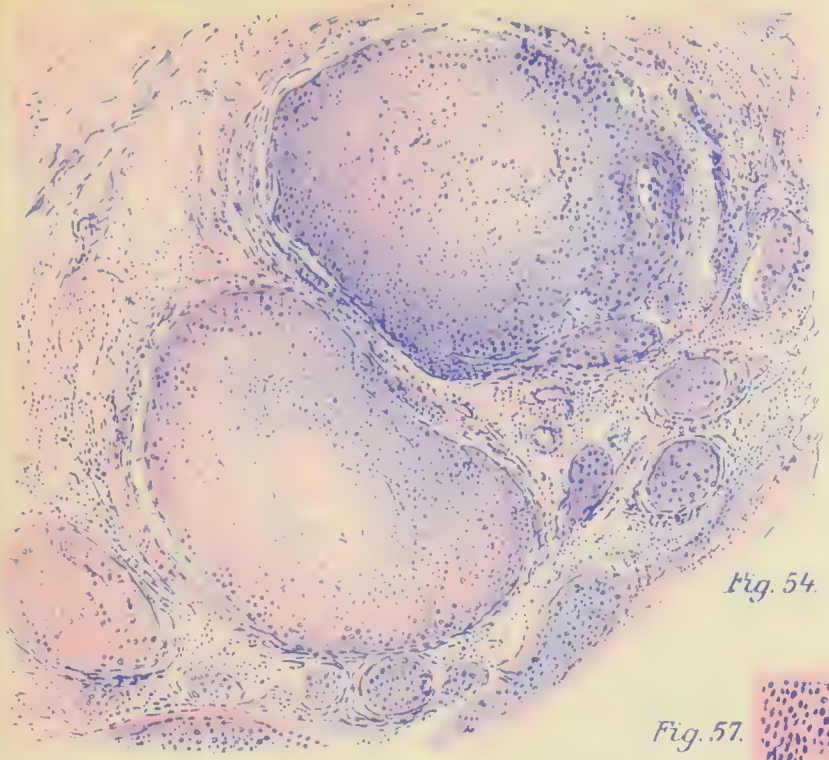

Fig. 54.

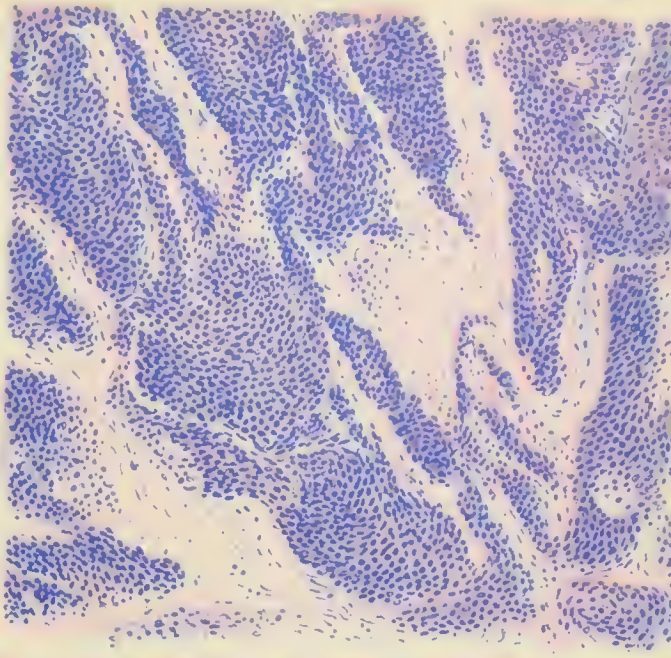

Fig. 57.

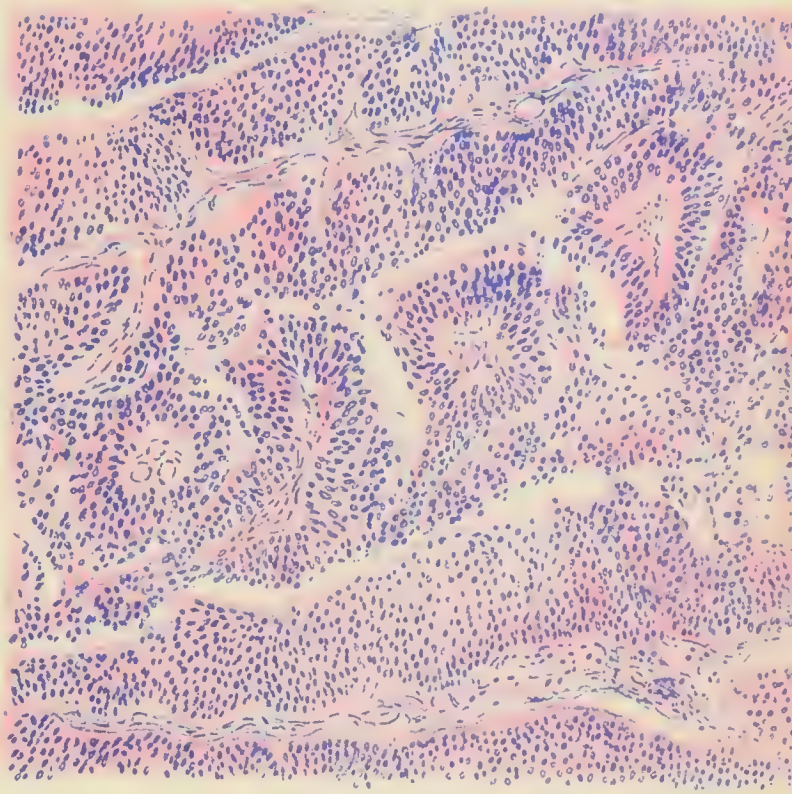

Fig. 56.

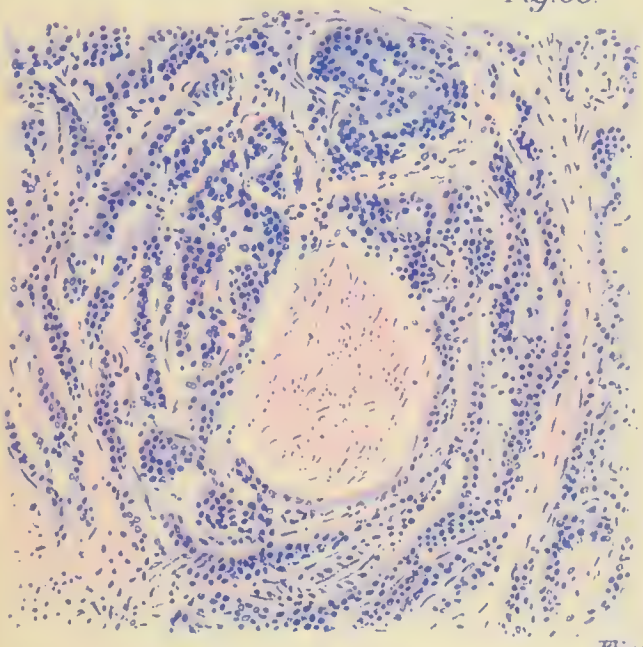

Fig. 58

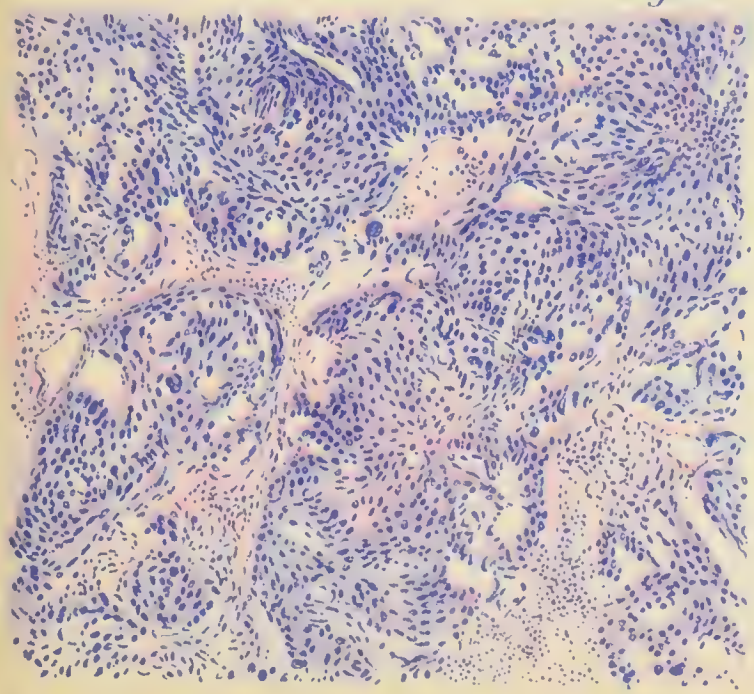

Fig. 59

Tafel XIII.

Tafel XIII.

Figur 60: Endometritis proliferans. Curettement.

Figur 61: Carcinoma uteri aus dem gleichen Curettement wie Figur 60.

Figur 62: Beginnendes Karzinom des Uterus.

Figur 63: Hineinwachsen eines Krebszapfens in eine Uterusdrüse.

Figur 64: Unsichere Diagnose eines Uteruskrebses, die erst durch die Metastase bestätigt wurde.

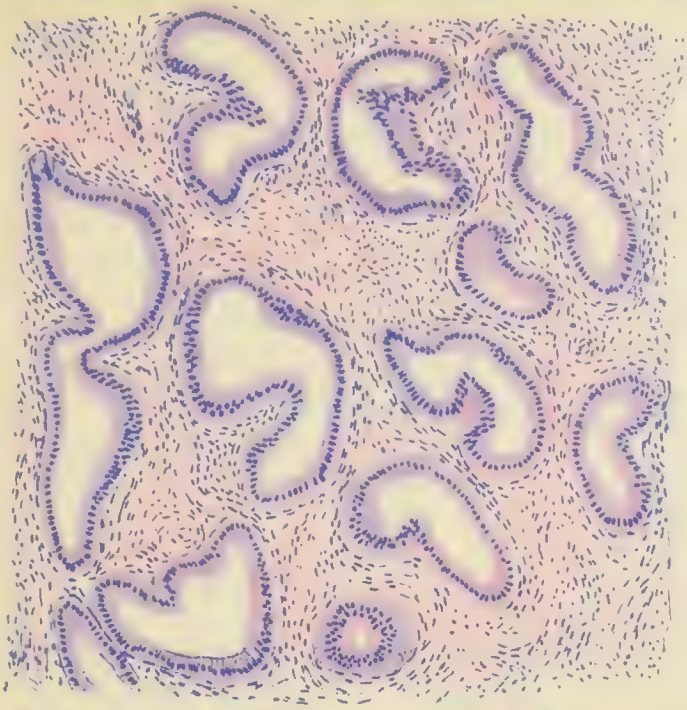

Fig. 60.

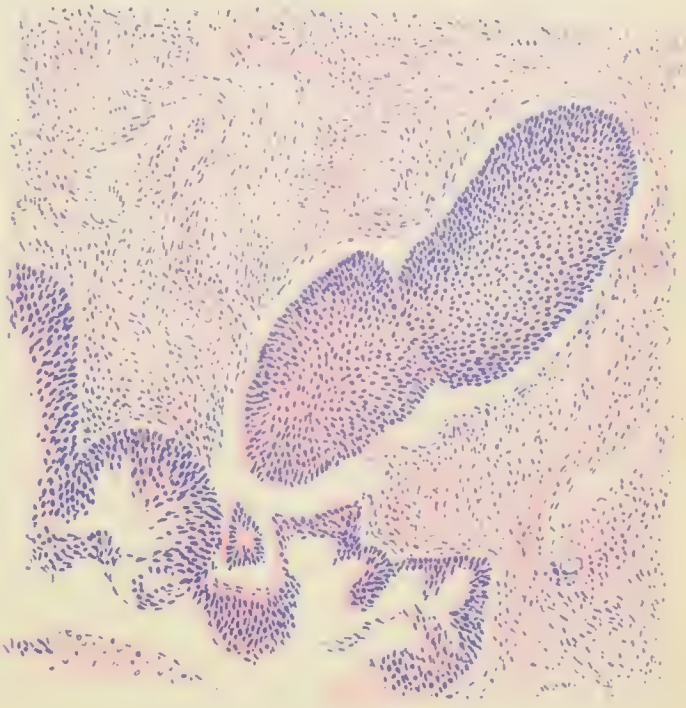

Fig. 61.

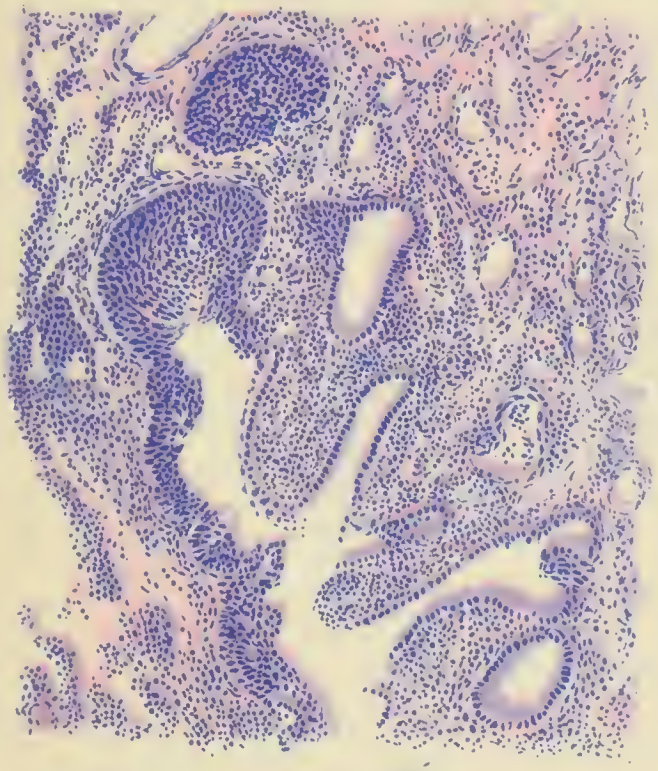

Fig. 62.

Fig. 64.

Fig. 63.

Lith. Thomas, Lith. Tübingen n. 153.

Tafel XIV.

Tafel XIV.

Figur 65: Pleurametastase zu Figur 64.
Figur 66: Plattenepithelkrebs der Mamma.
Figur 67: Duct-cancer der Mamma.
Figur 68: Kleinalveoläres Karzinom der Mamma mit reichlichem Stroma.
Figur 69: Desgleichen mit spärlichem Stroma.
Figur 70: Desgleichen mit hyalinem Stroma.

Fig. 66.

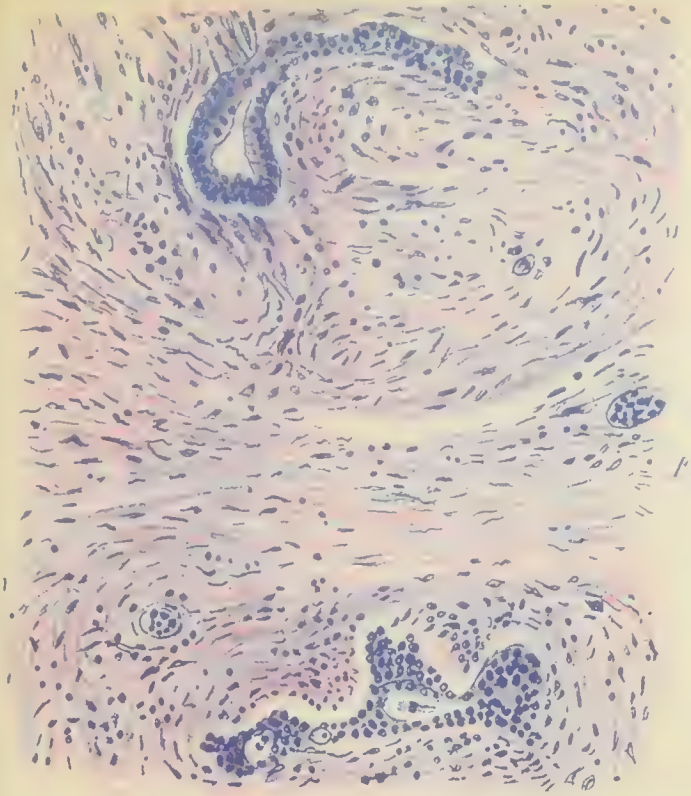

Fig. 65.

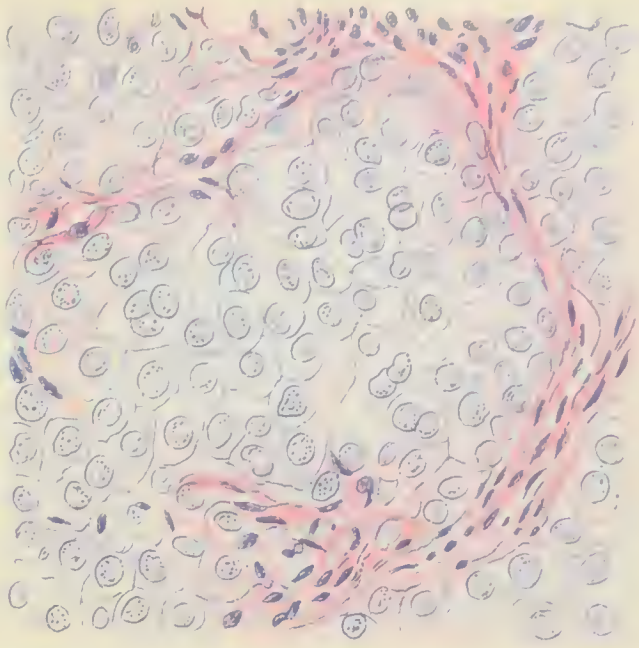

Fig. 68

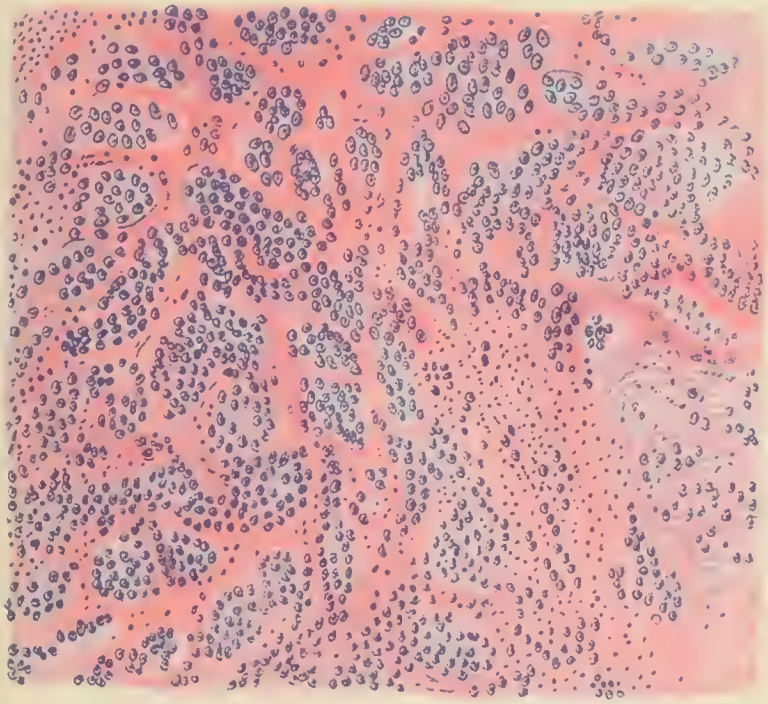

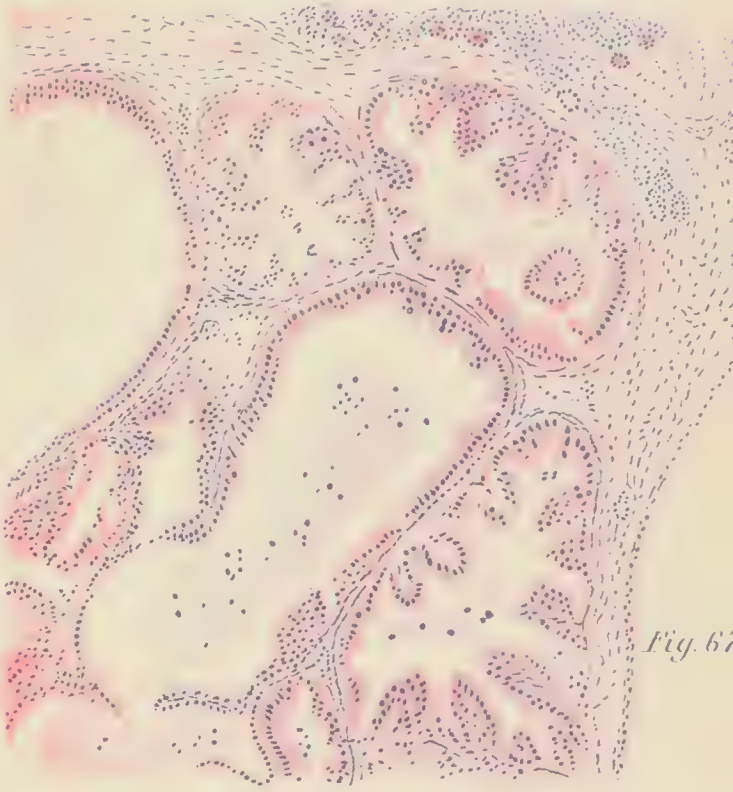

Fig. 67

Fig. 69.

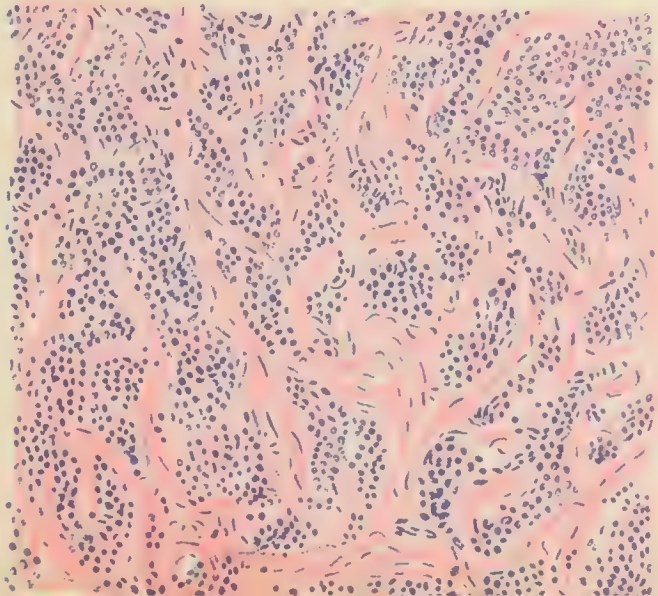

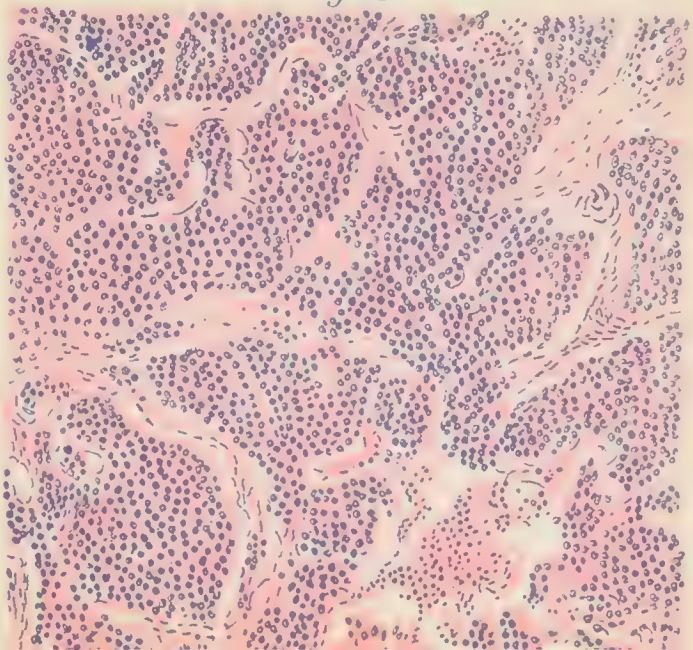

Tafel XV.

Tafel XV.

Figur 71: Skirrhus der Mamma.
Figur 72: Pagetsche Krankheit.
Figur 73: Karzinom der Speicheldrüse.
Figur 74: Karzinom des Pankreas.
Figur 75: Karzinom des Pankreasganges.
Figur 76: Schilddrüsenkarzinom.

Fig. 71.

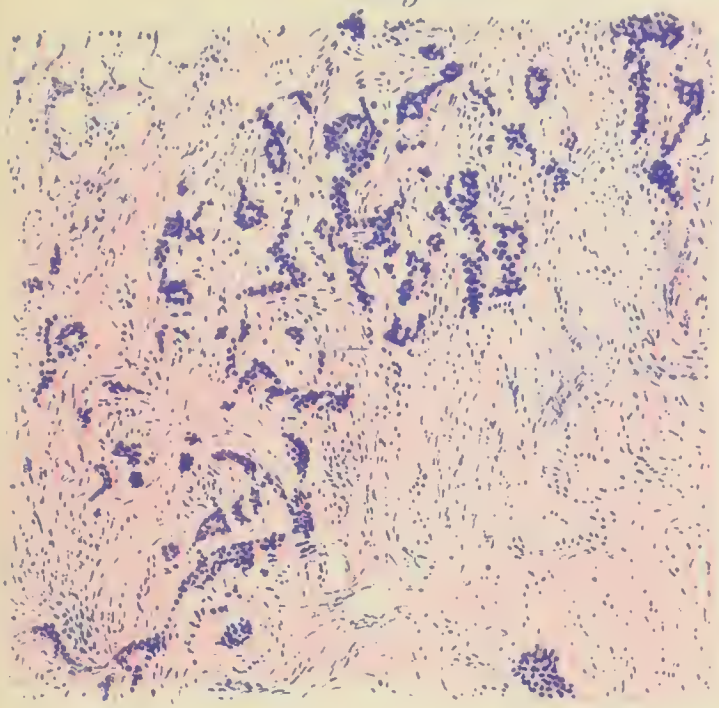

Fig. 72.

Fig. 73.

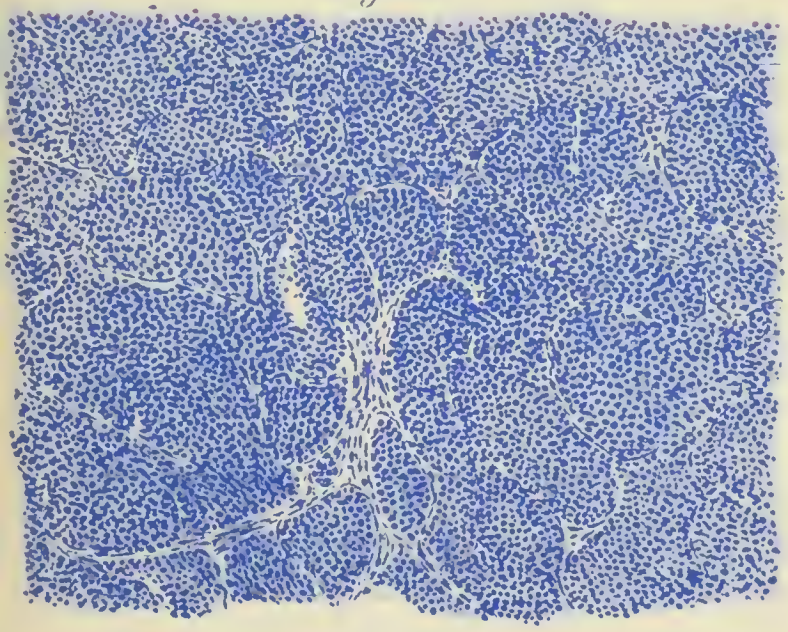

Fig. 74.

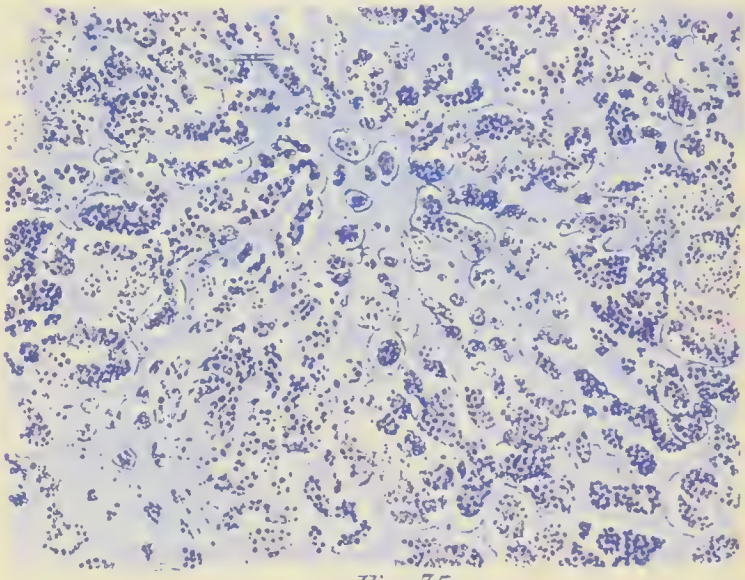

Fig. 75.

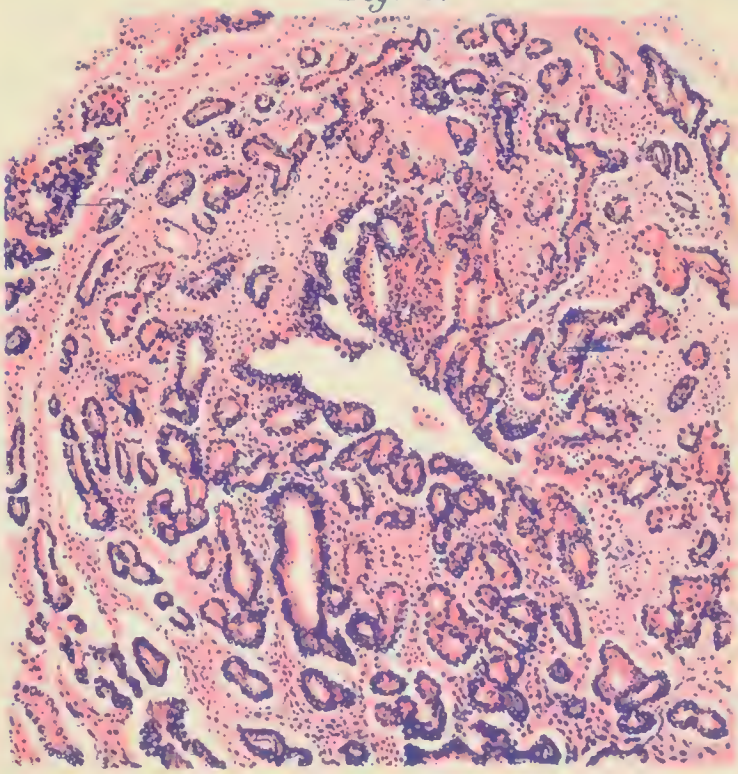

Fig. 76.

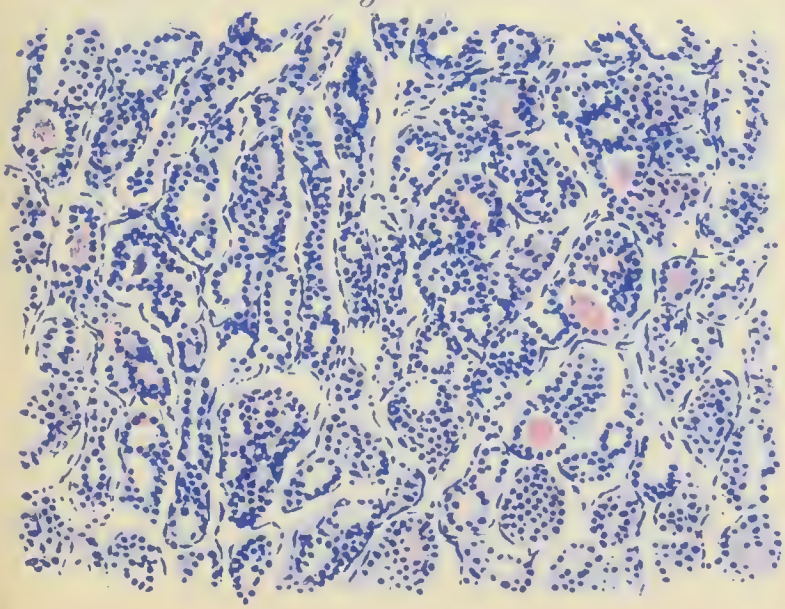

Tafel XVI.

Tafel XVI.

Figur 77: Verschiedene Stellen aus einem Schilddrüsenkarzinom.
Figur 78: Malignes Leberadenom.
Figur 79: Zylinderzellenkrebs der Leber.
Figur 80a und b: Leberkrebs starker Anaplasie mit reichlicher Bindegewebsentwicklung.

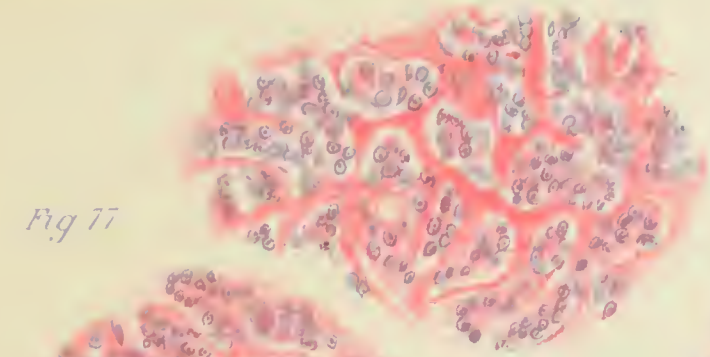

Fig 77

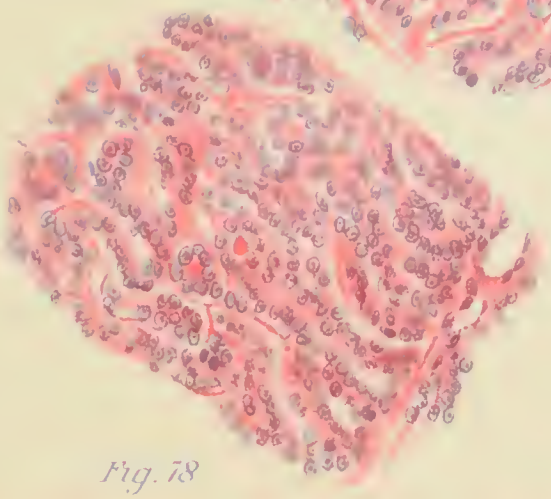

Fig. 78

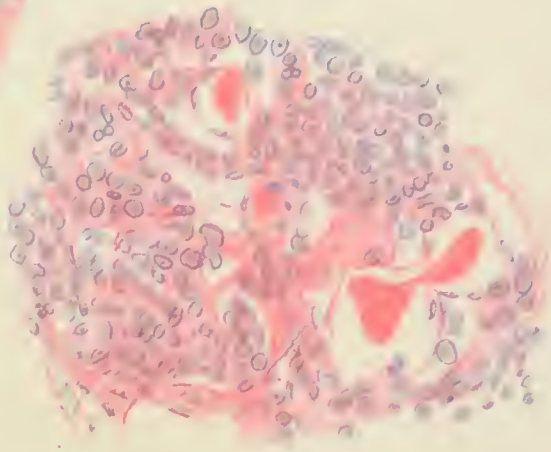

Fig 79

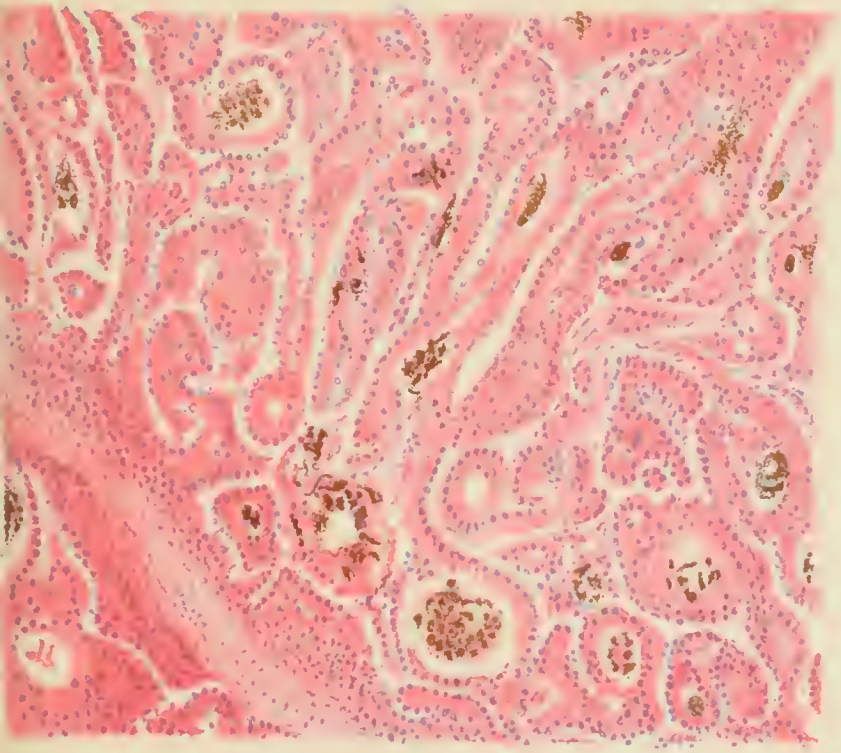

Fig 80a

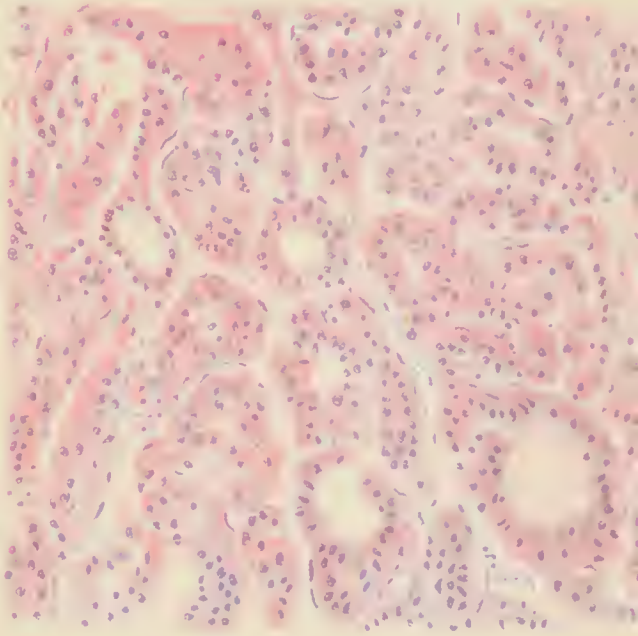

Fig 80b

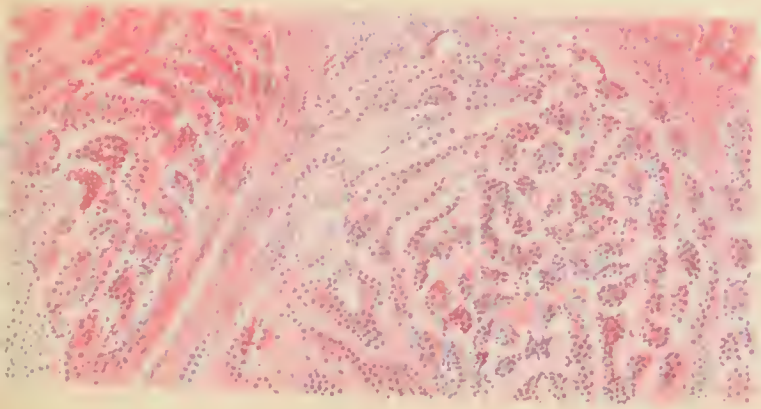

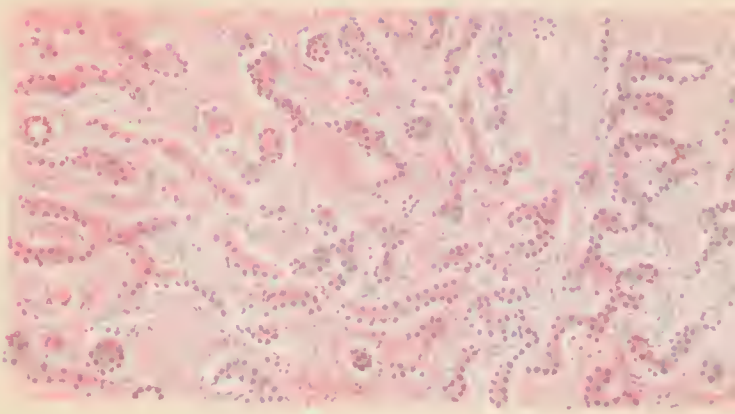

Tafel XVII.

Tafel XVII.

Figur 81: Massiver Leberkrebs.
Figur 82: Lungenkarzinom.
Figur 83: Sarkommetastase der Lunge, um die alveoläre Struktur derselben zu zeigen.
Figur 84: Prostatakarzinom.

Fig. 81

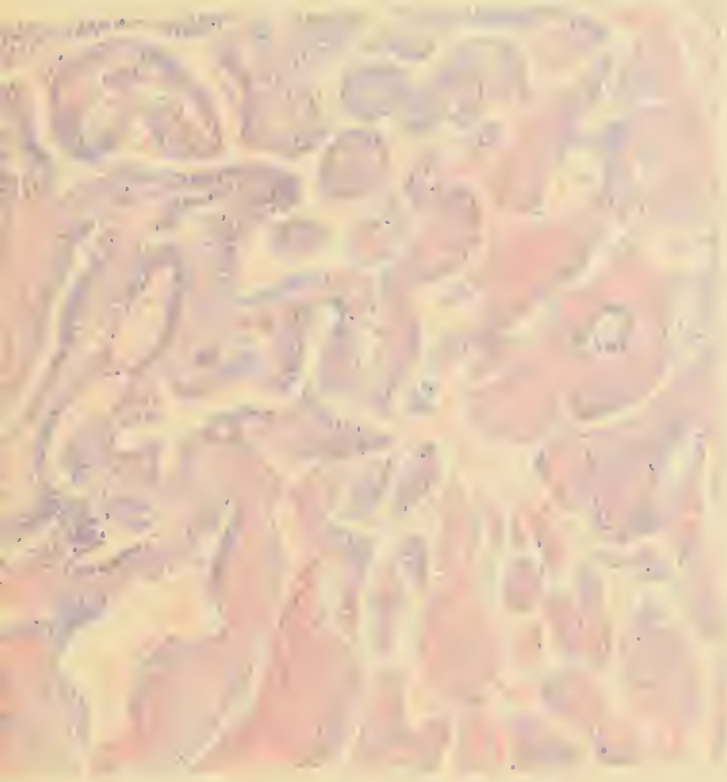

Fig. 82

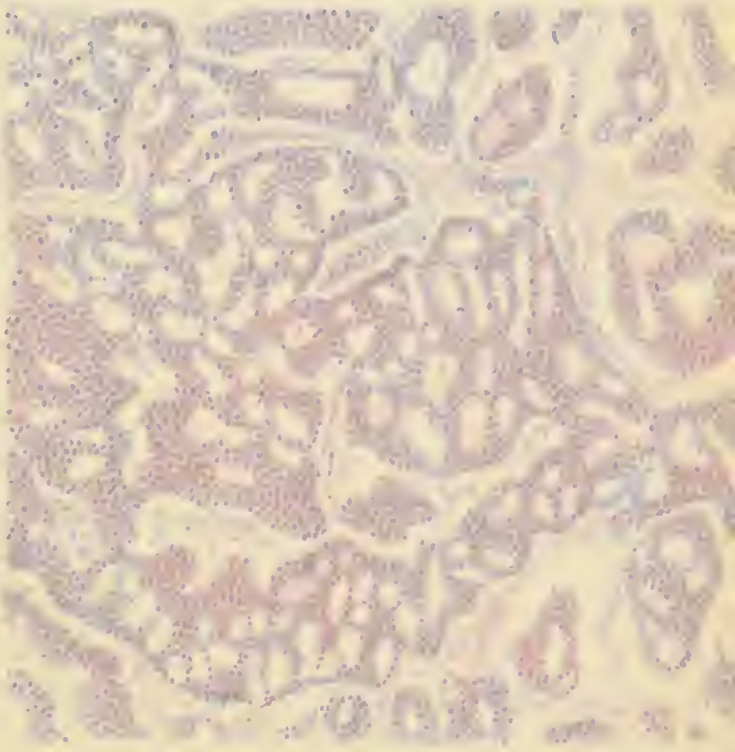

Fig. 83

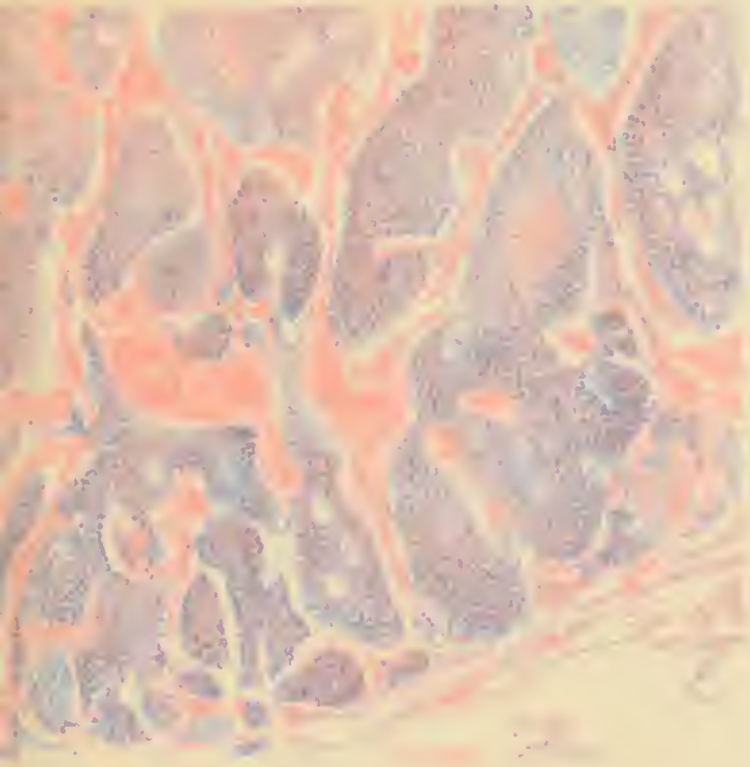

Fig. 84

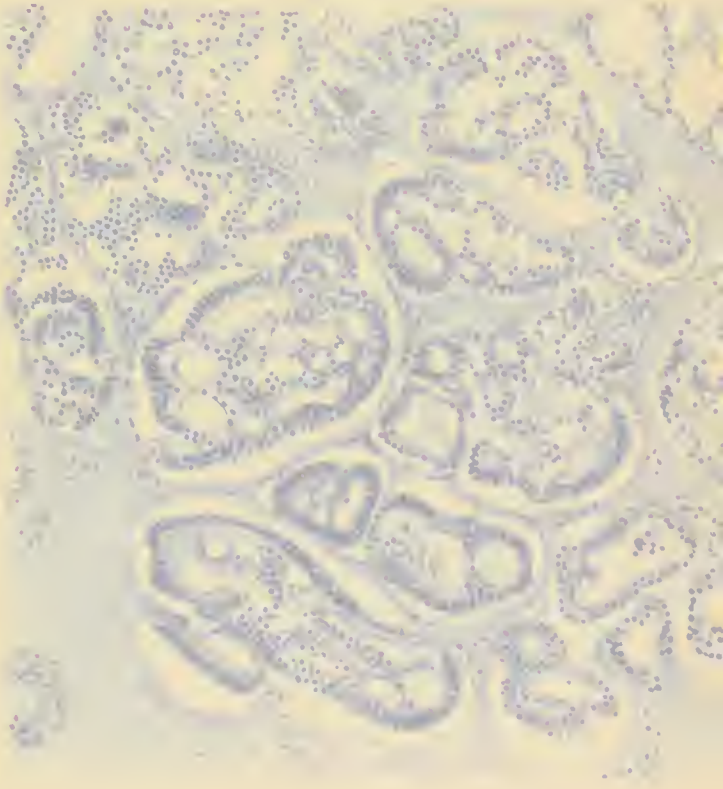

Tafel XVIII.

Tafel XVIII.

Figur 85: Prostatakarzinom.
Figur 86: Nierenkarzinom.
Figur 87: Ovarialkarzinom.
Figur 88: Desgleichen.

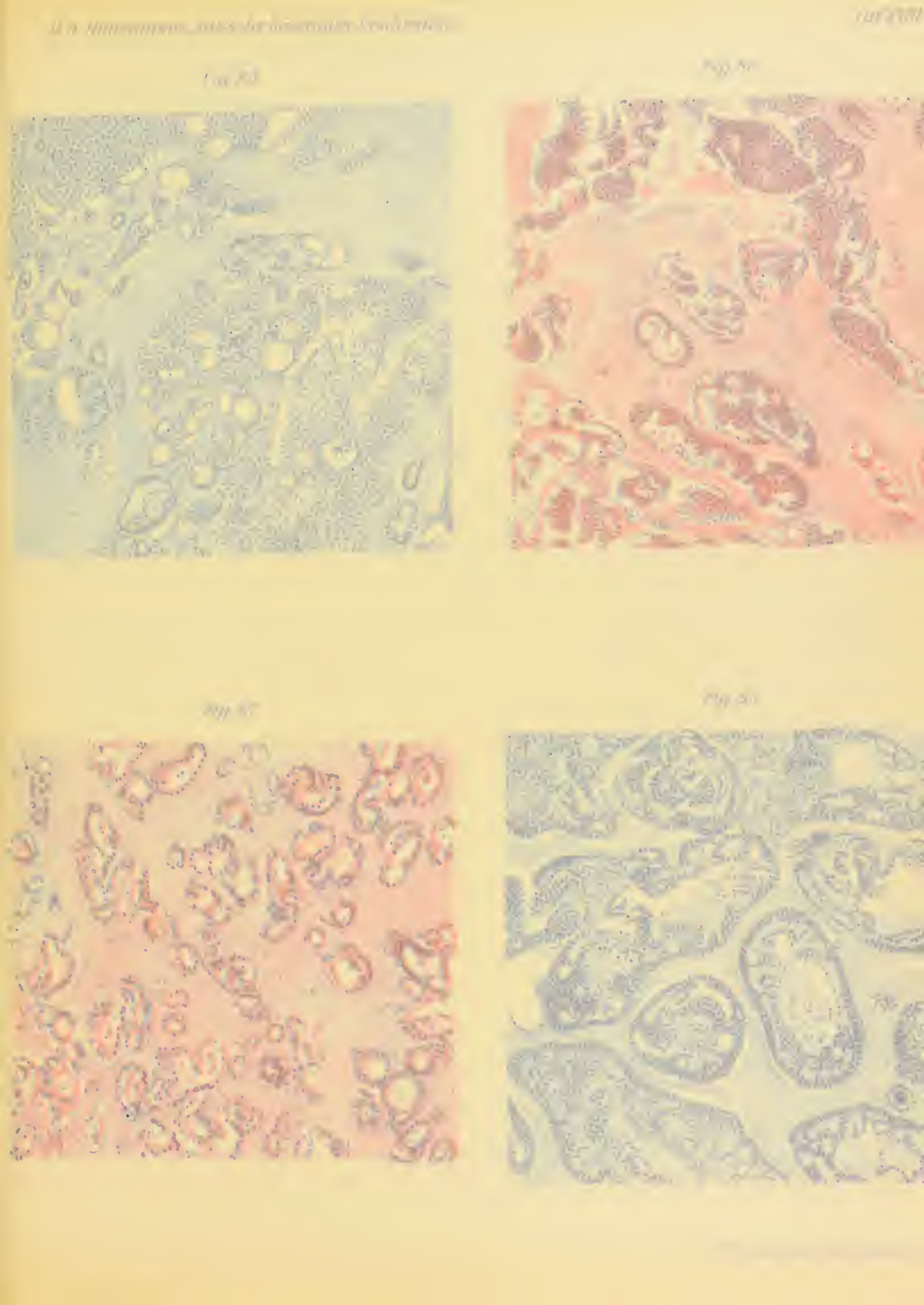

Tafel XIX.

Tafel XIX.

Figur 89: Hodenkarzinom.
Figur 90: Karzinom des Oberkiefers.
Figur 91: Karzinom des Peritoneums.
Figur 92: Karzinom der Pleura.
Figur 93: Karzinom aus einem Ovarialteratom.
Figur 94: Desgleichen.

Fig. 89

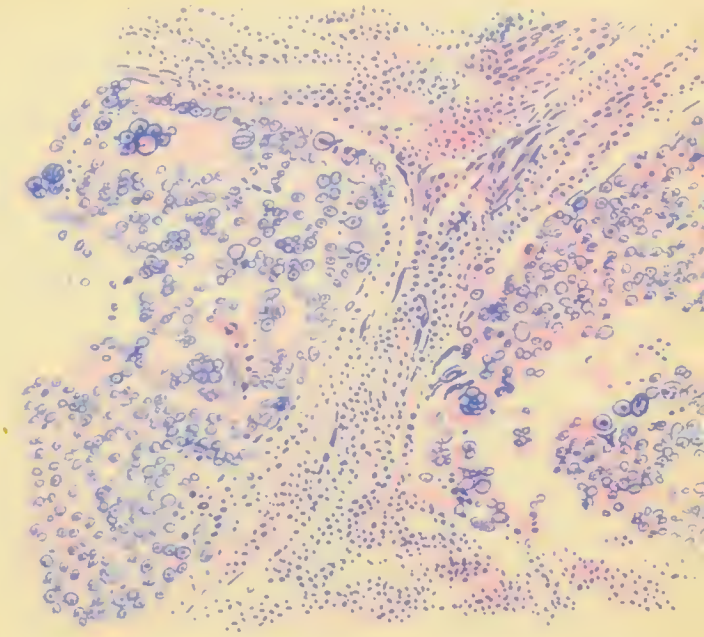

Fig. 91.

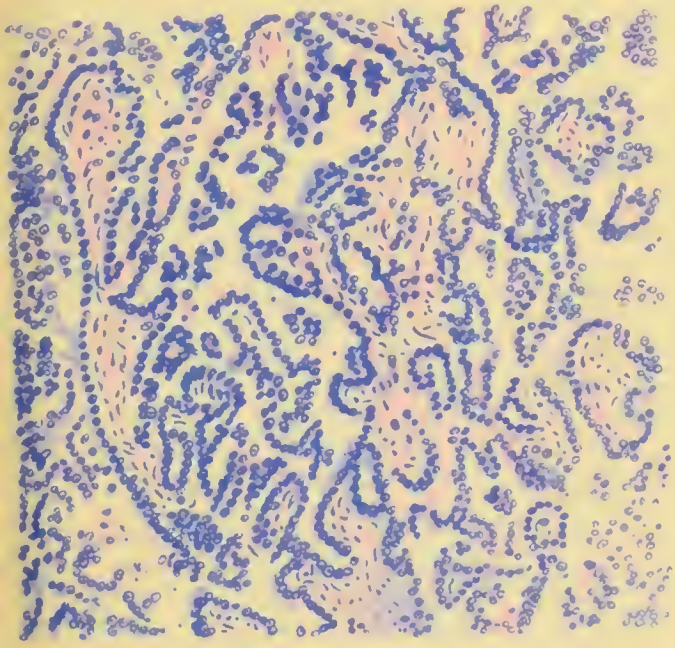

Fig. 92.

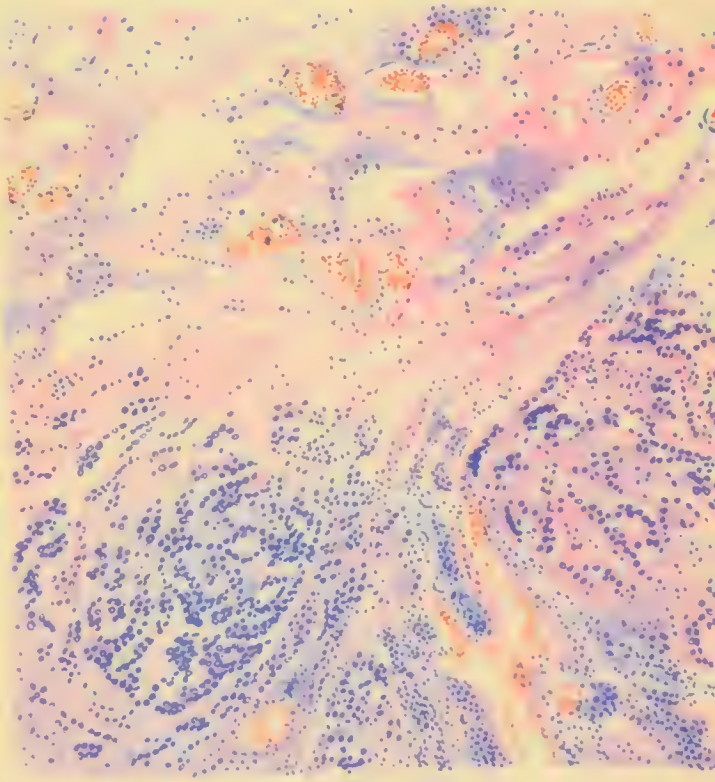

Fig 93

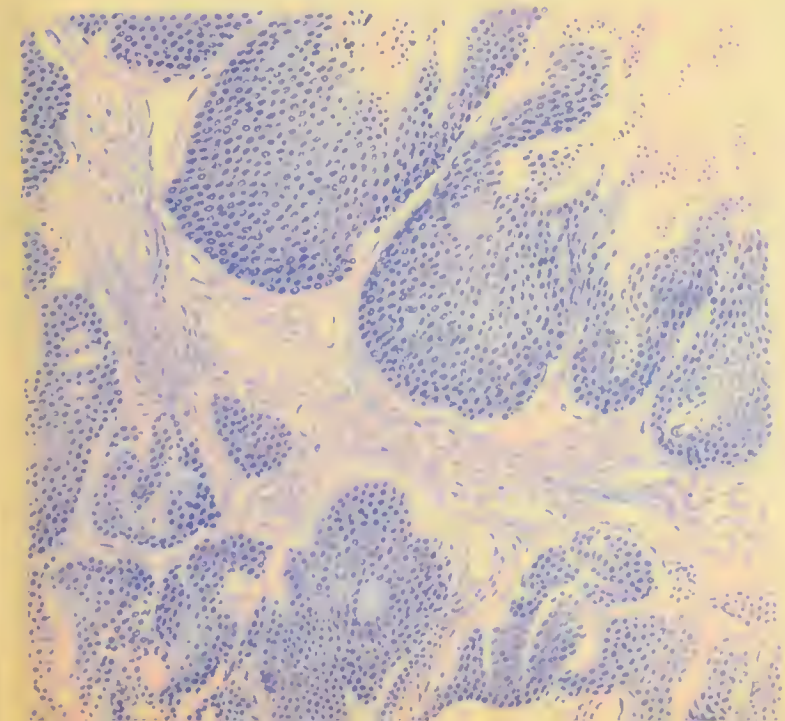

Fig 94

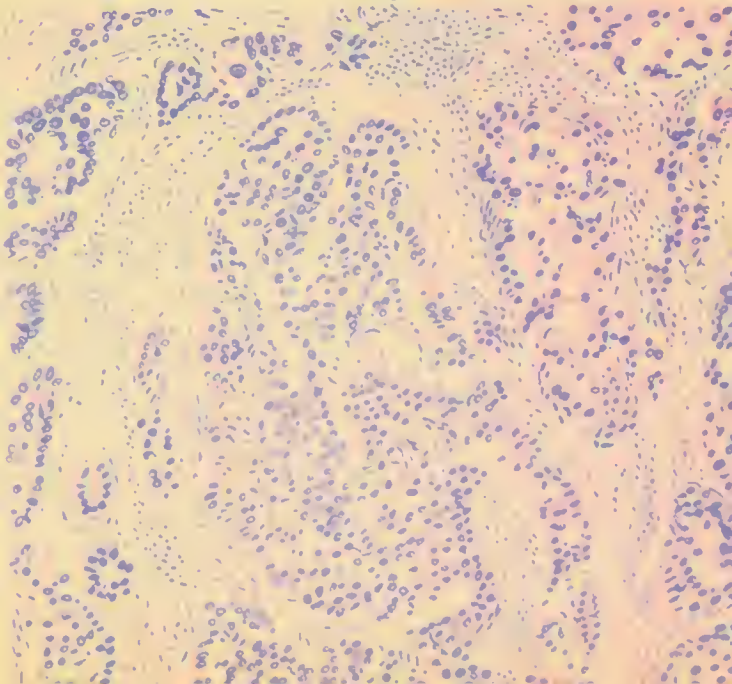

Tafel XX.

Tafel XX.

Figur 95: Branchiogeneses Karzinom.
Figur 96: Fibrosarkom des Knochens.
Figur 97: Fibrosarkom des Periosts.
Figur 98: Fibrosarkom der Muskelfascie.
Figur 99: Fibrosarkom der Mamma.
Figur 100a: Myxoides Sarkom der Gelea aponeurotica.

Fig. 95.

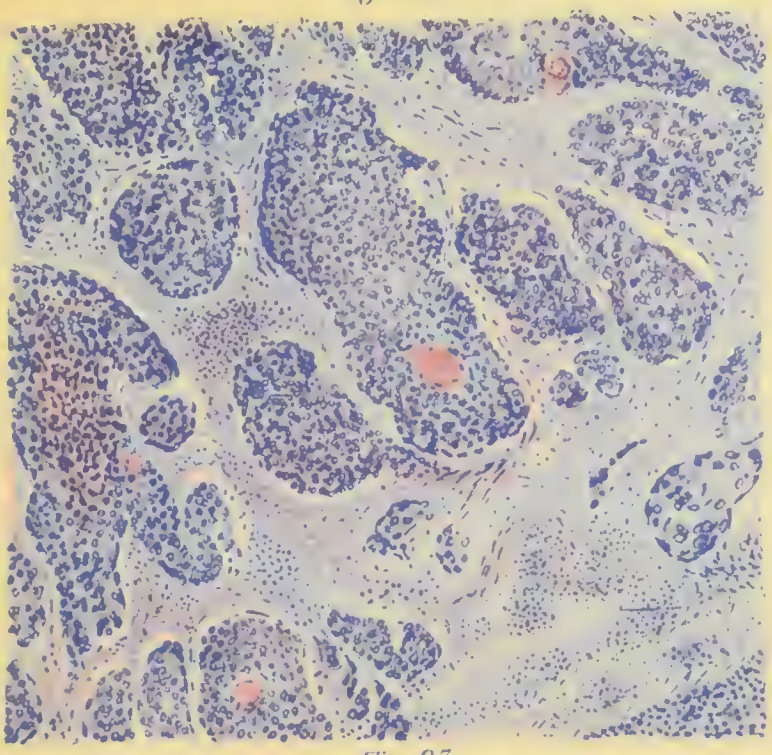

Fig. 96

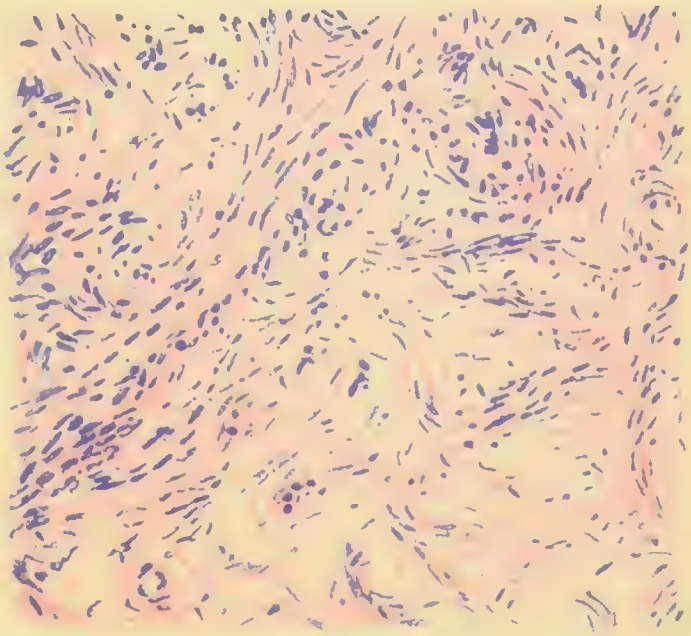

Fig. 97.

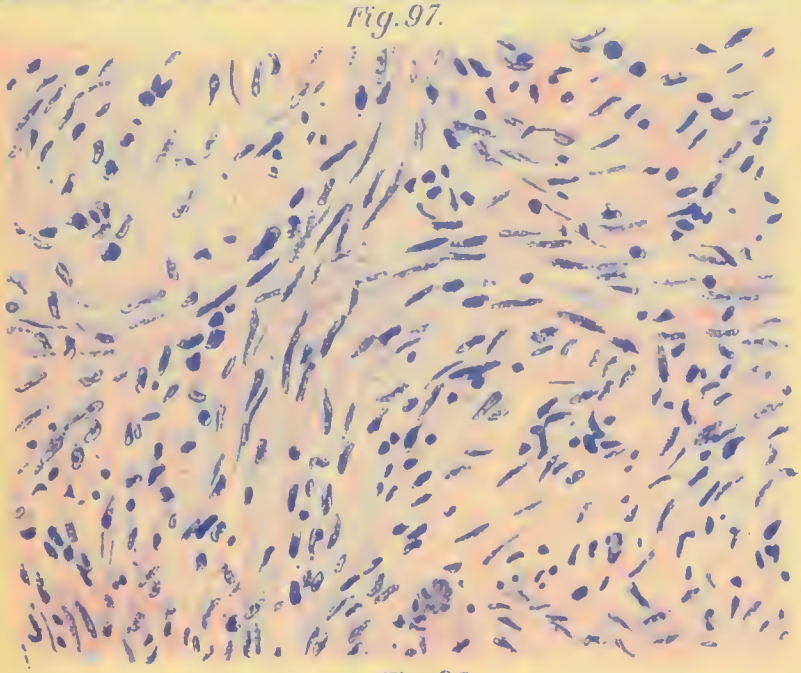

Fig. 98

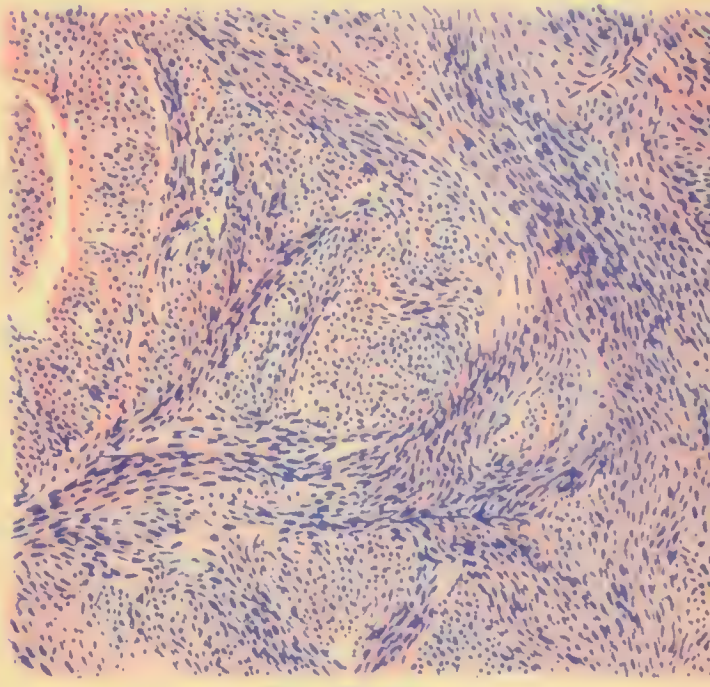

Fig. 99.

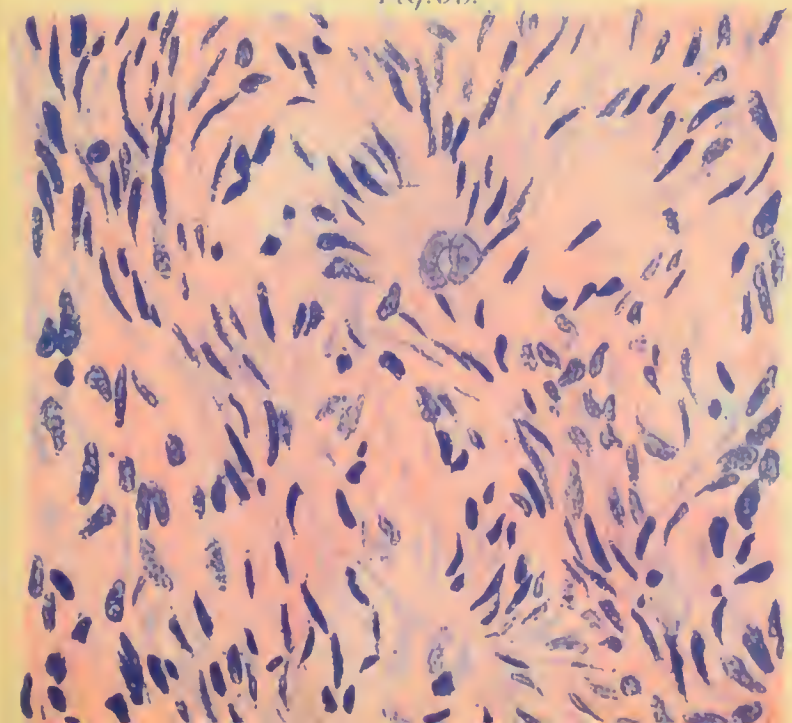

Fig. 100 a.

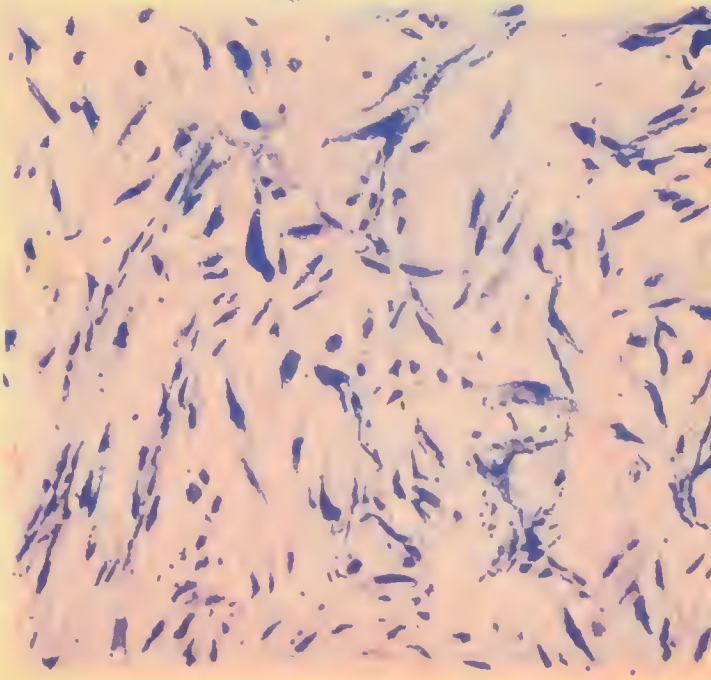

Tafel XXI.

Tafel XXI.

Figur 100b: Myxoides Sarkom der Galea aponeurotica. Starke Vergrösserung.
Figur 101: Myxoides Sarkom des Beckens.
Figur 102: Myxoides polypöses Sarkom des Uterus.
Figur 103: Lymphosarkom.
Figur 104: Myelom.
Figur 105: Osteoblastom.

Fig. 100b

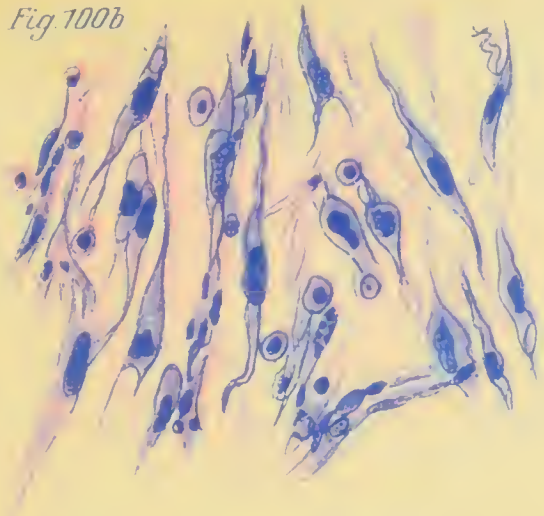

Fig. 101.

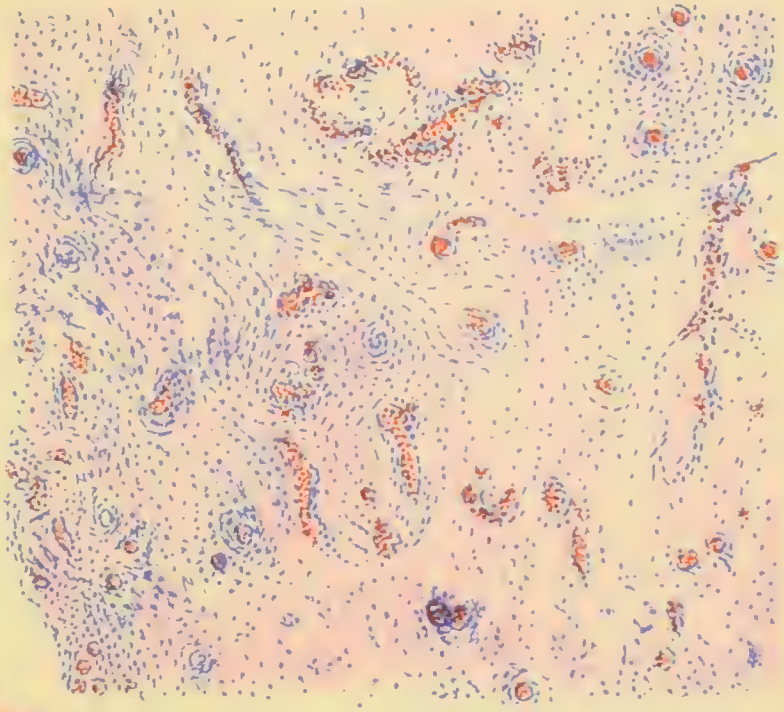

Fig. 102.

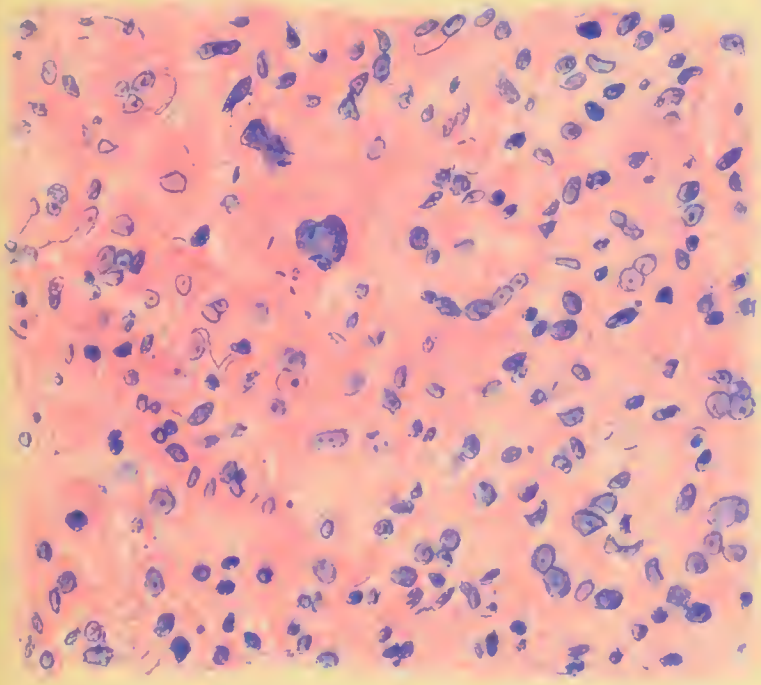

Fig. 103.

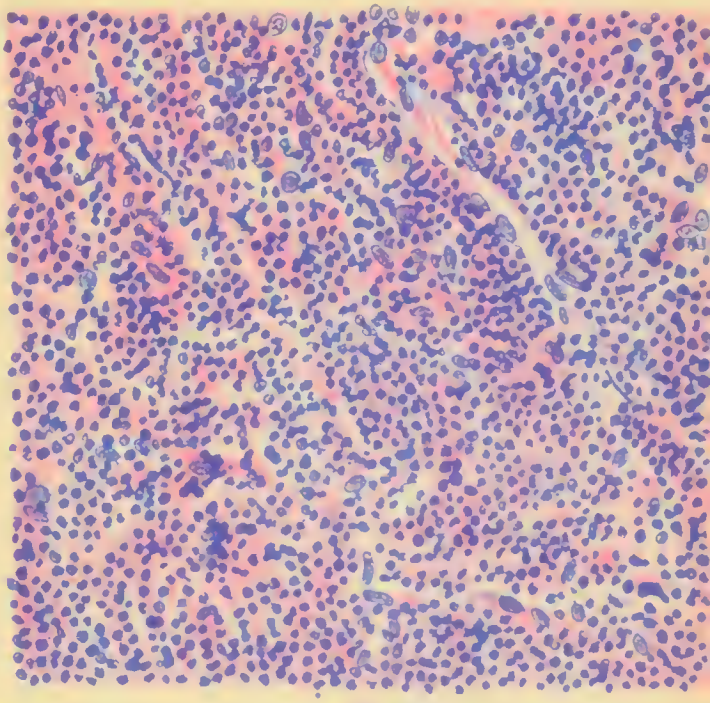

Fig. 105.

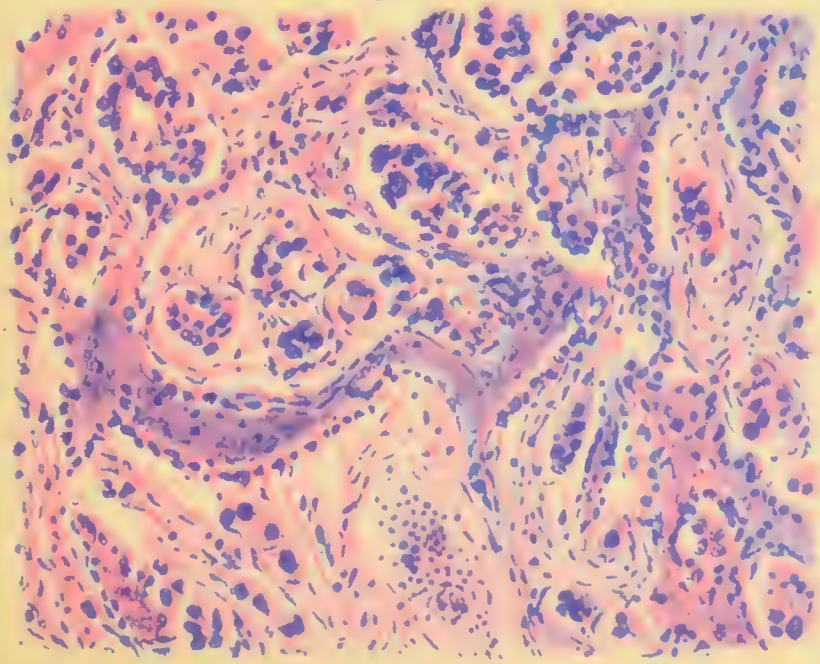

Fig. 104.

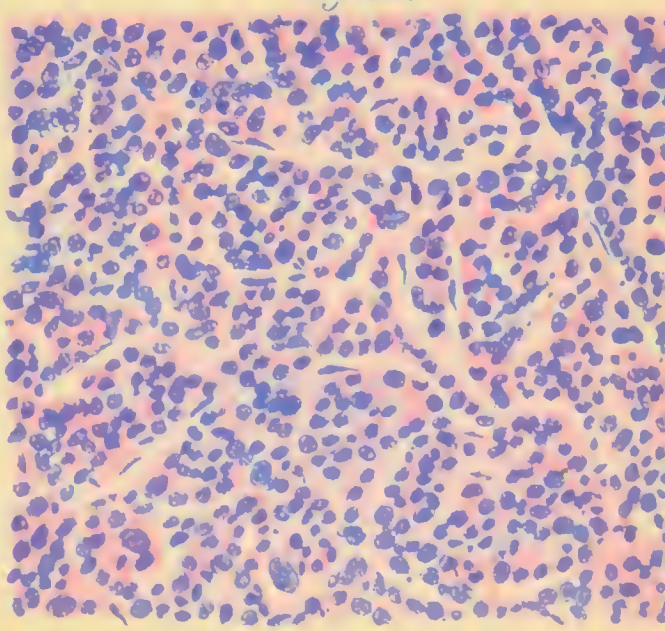

Tafel XXII.

Tafel XXII.

Figur 106: Malignes Myom.
Figur 107: Chondrosarkom geringer Anaplasie.
Figur 108: Chondrosarkom stärkerer Anaplasie.
Figur 109: Chondrosarkom stärkster Anaplasie.
Figur 110: Osteosarkom geringer Anaplasie.
Figur 111: Osteosarkom stärkerer Anaplasie.

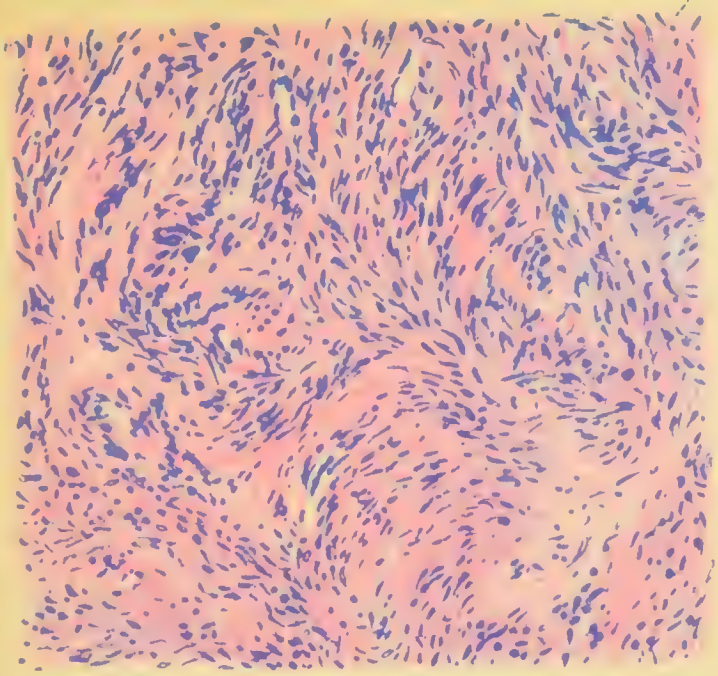

Fig. 106

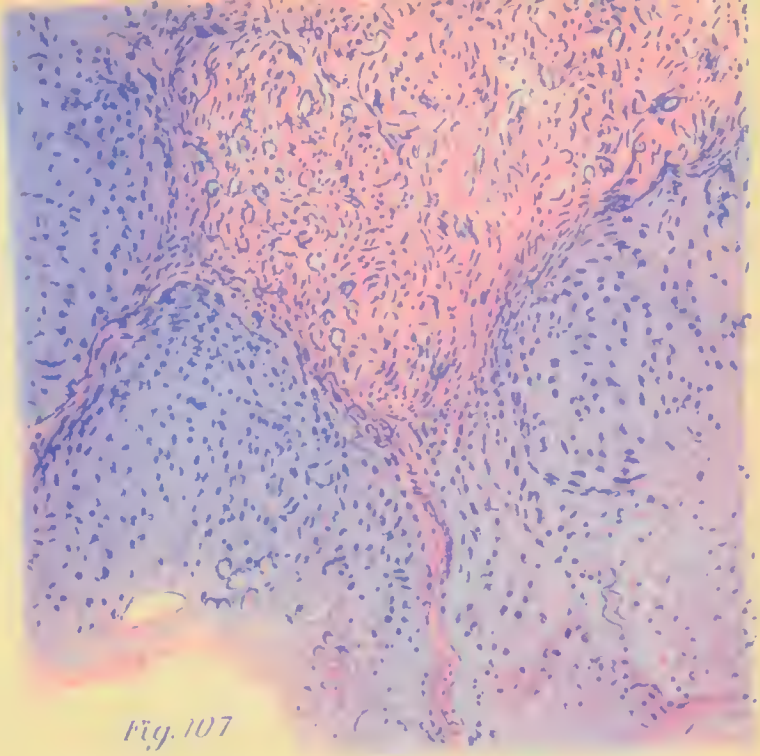

Fig. 107

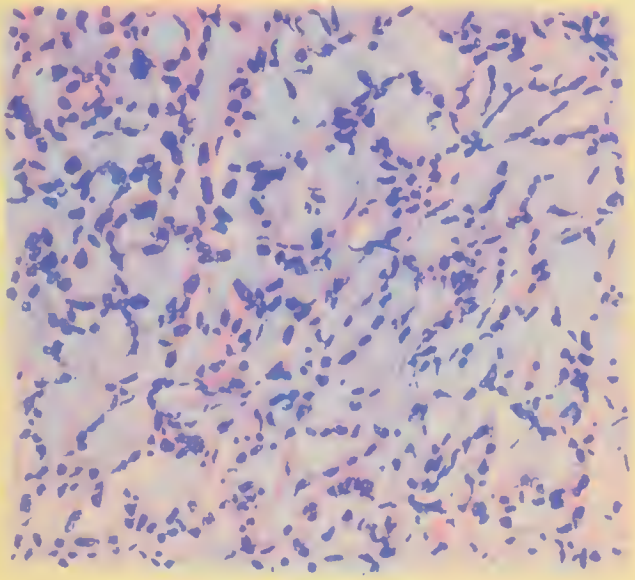

Fig. 108

Fig. 109

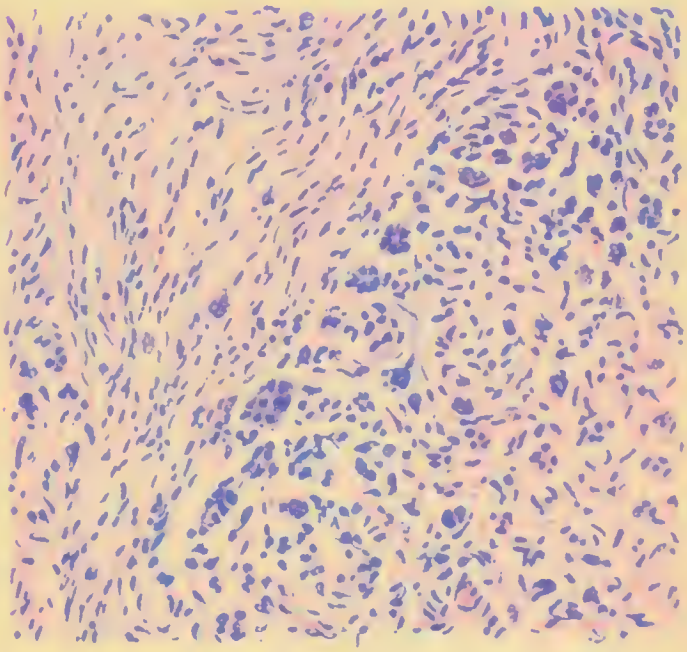

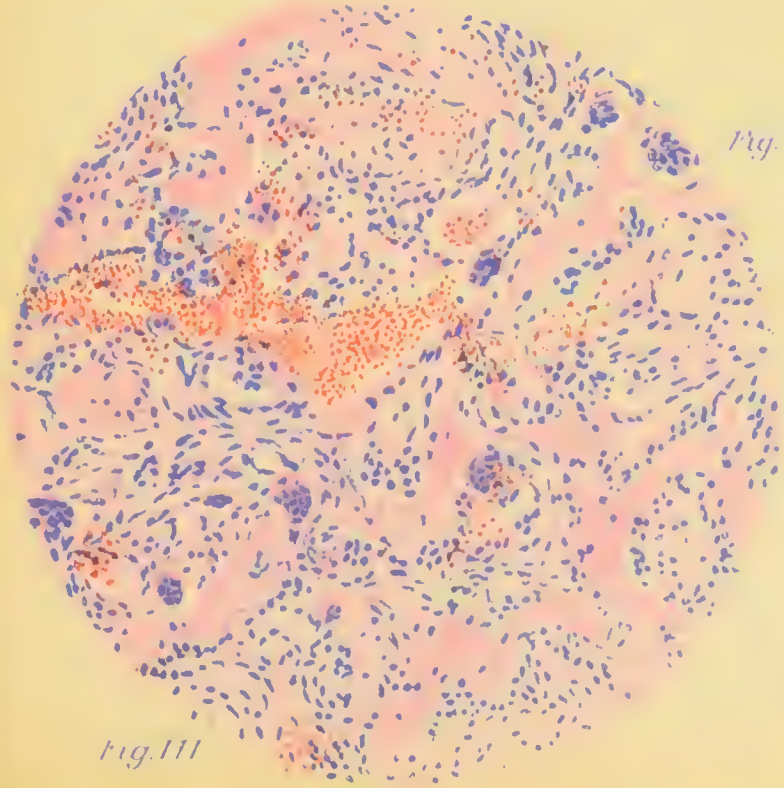

Fig. 111

Fig. 110.

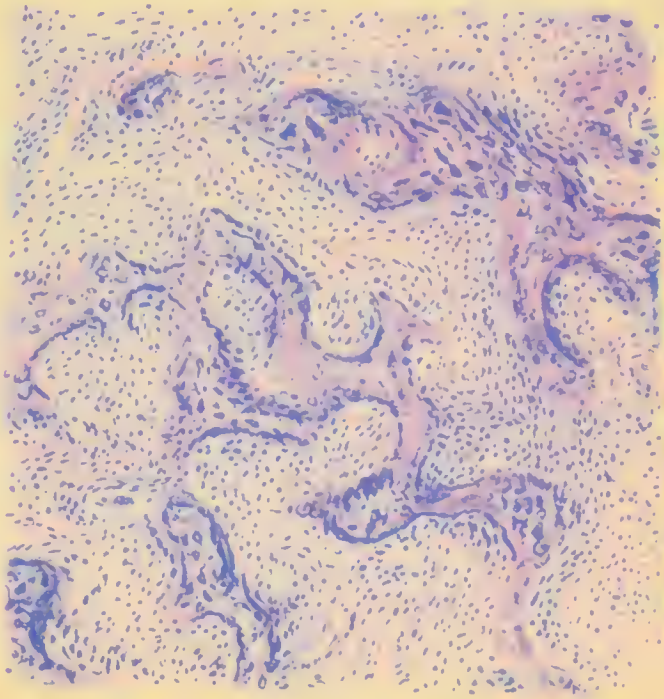

Tafel XXIII.

Tafel XXIII.

Figur 112: Riesenzellensarkom (Epulis).
Figur 113: Perivaskuläres Sarkom.
Figur 114: Pigmentzellen aus einem Melanosarkom.
Figur 115: Melanosarkom des Auges.
Figur 116: Melanosarkom des Auges.
Figur 117: Melanosarkom des Hodens.

Fig. 112

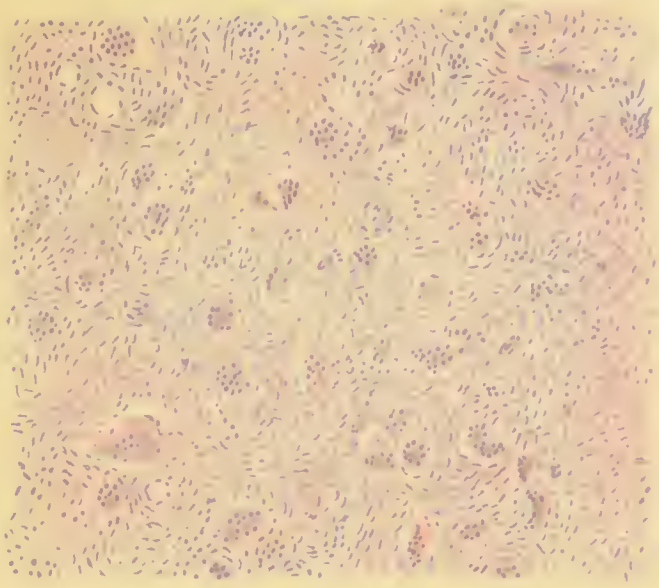

Fig. 113



Fig. 114

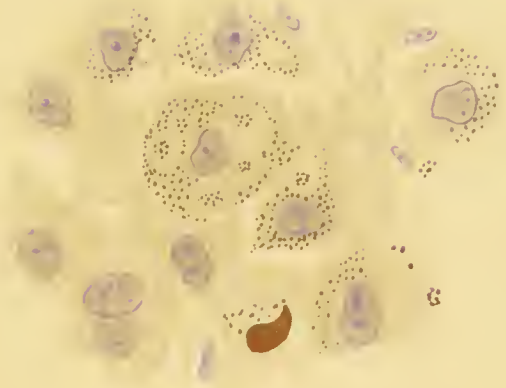

Fig. 115

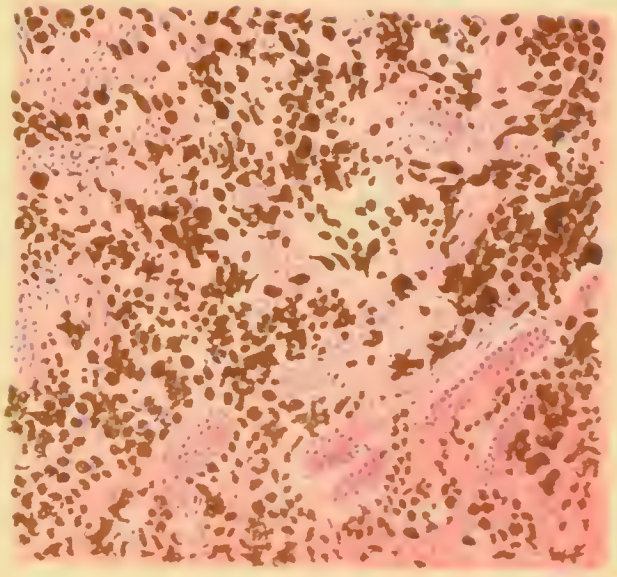

Fig. 116

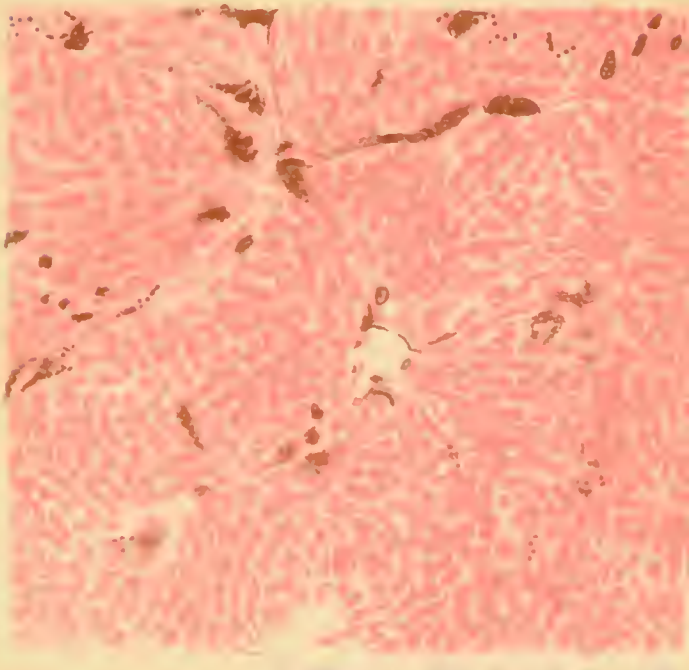

Fig. 117

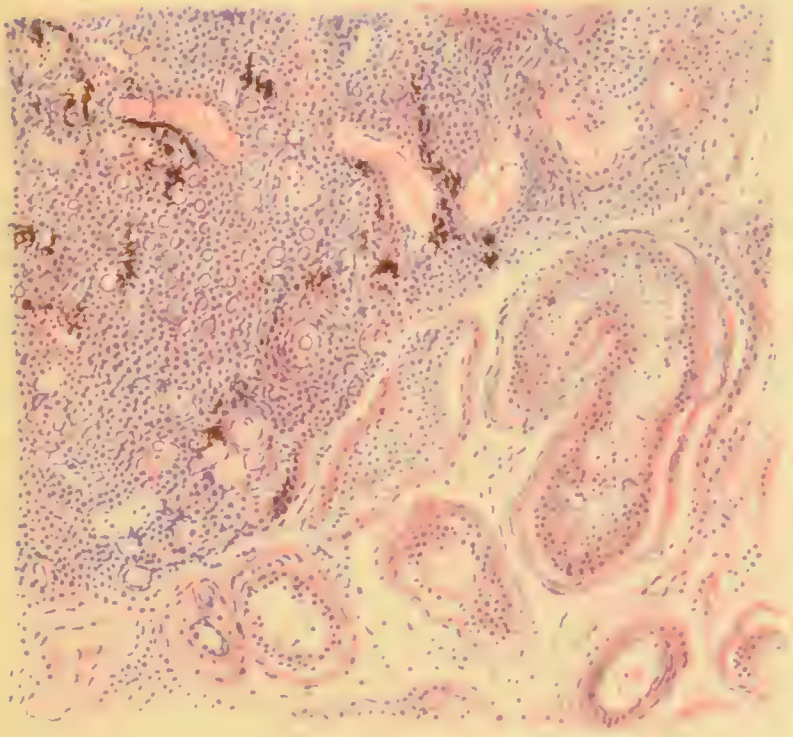

Tafel XXIV.

Tafel XXIV.

Figur 118: Carcinoma sarcomatodes des Ovariums.
Figur 119 und 120: Metastasen von Carcinoma sarcomatodes des Oesophagus.
Figur 121 und 122: Zwei Stellen aus einem malignen Teratom.
Figur 123: Hypernephrom.

Fig. 118.

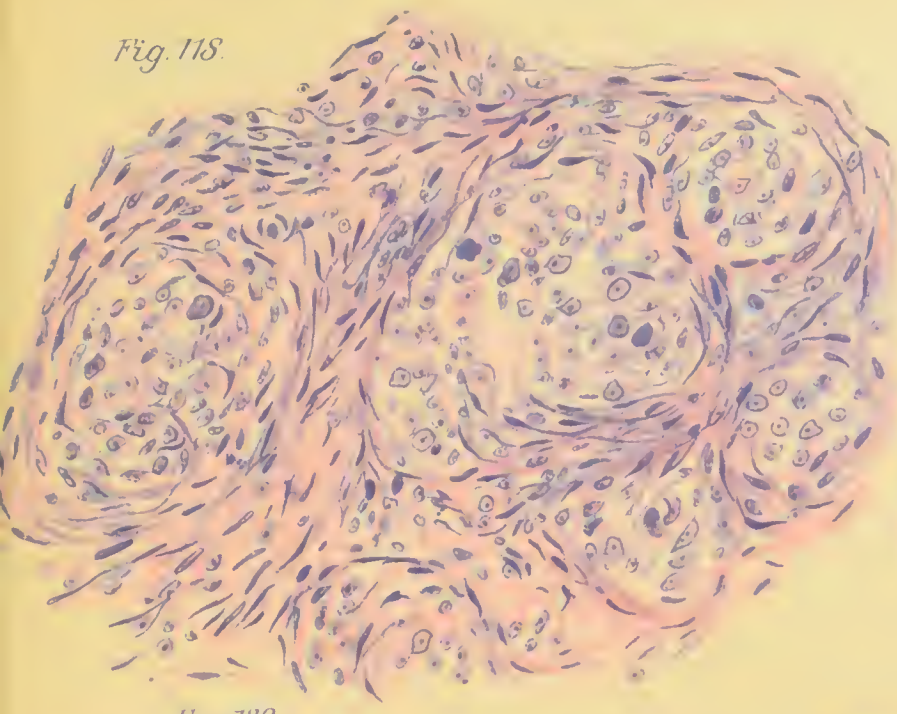

Fig. 119

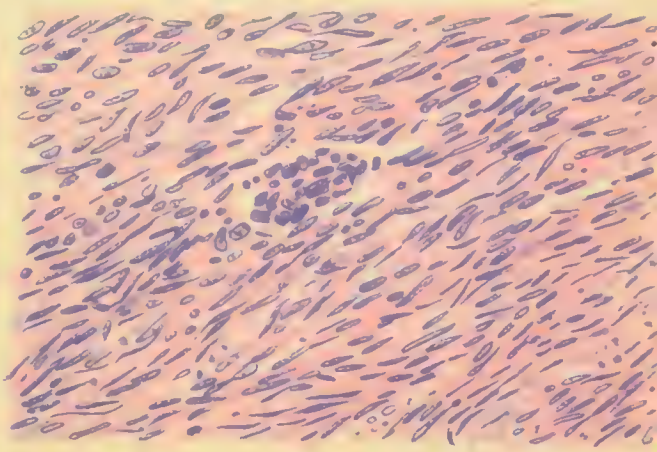

Fig. 120.

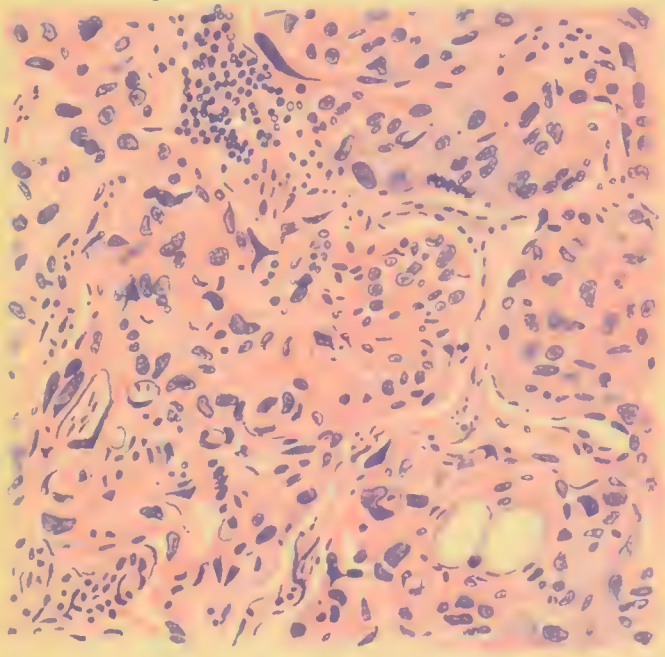

Fig. 121.

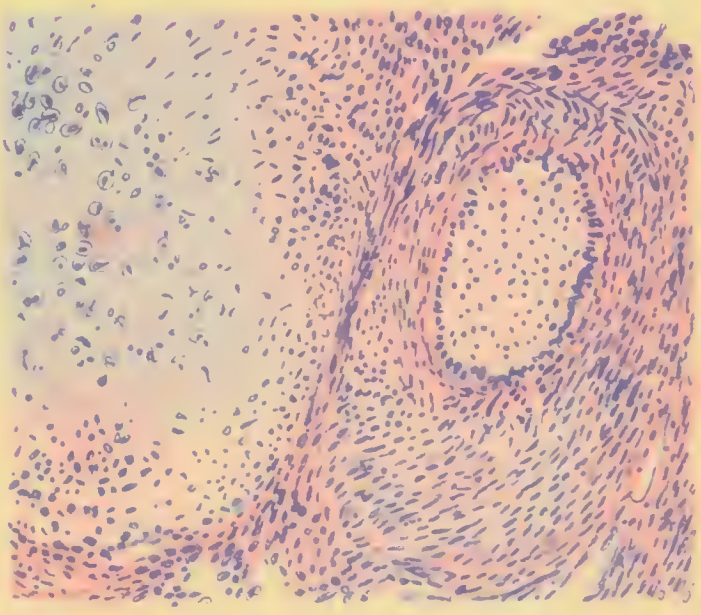

Fig. 122

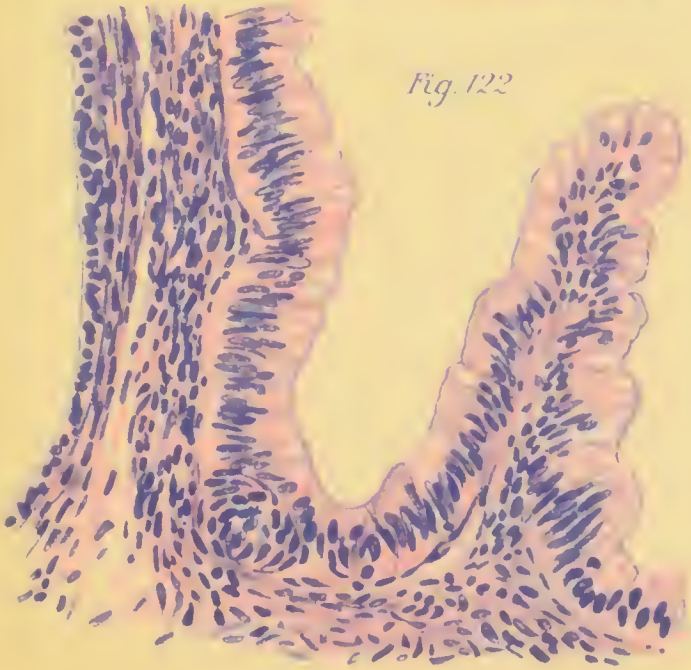

Fig. 123.

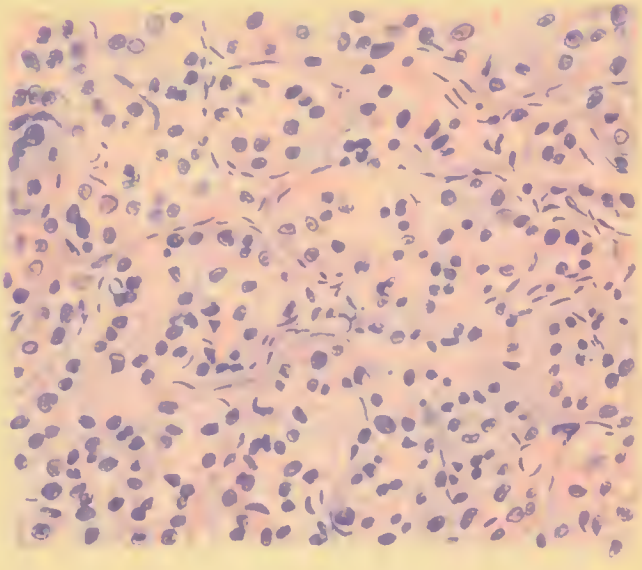

Tafel XXV.

Tafel XXV.

Figur 124: Hypernephrom.
Figur 125: Grobpapilläres Kystom des Ovariums.
Figur 126: Feinpapilläres Kystom des Ovariums.
Figur 127: Papilläres Kystom der Niere.
Figur 128: Papilläres Kystom der Mamma.
Figur 129: Endotheliom der Muskelfaszie.

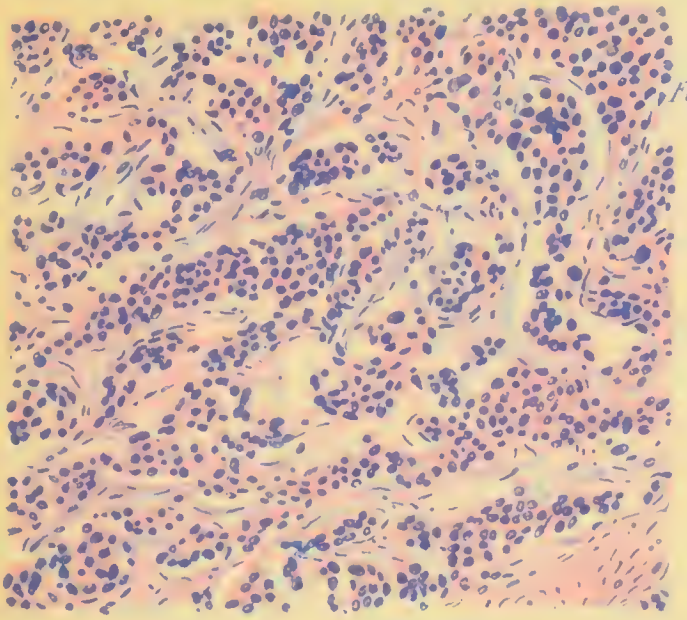

Fig. 124.

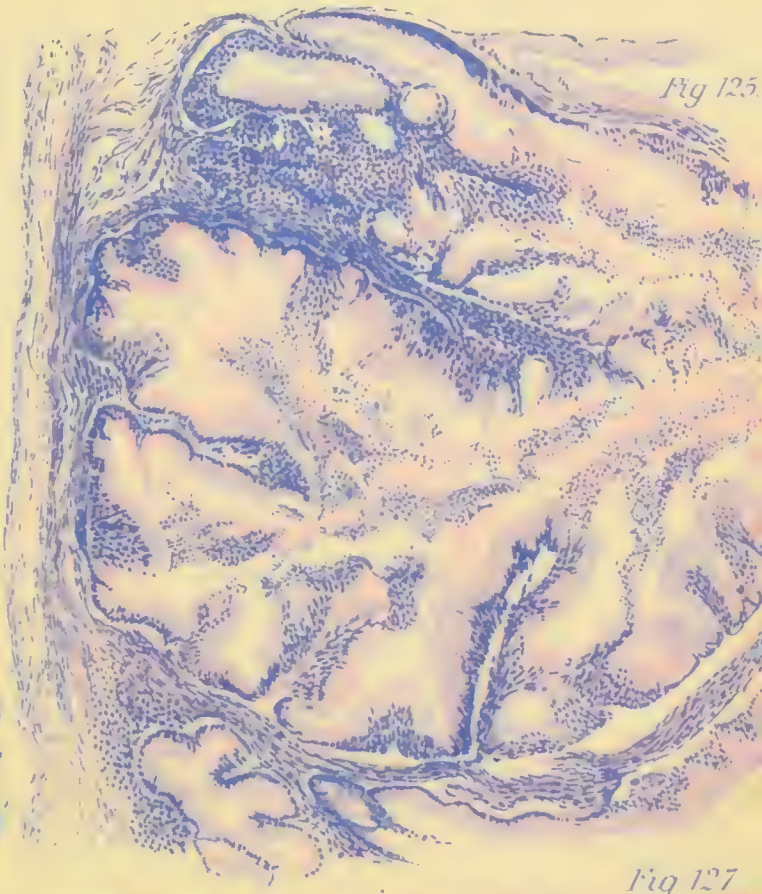

Fig. 125

Fig. 126

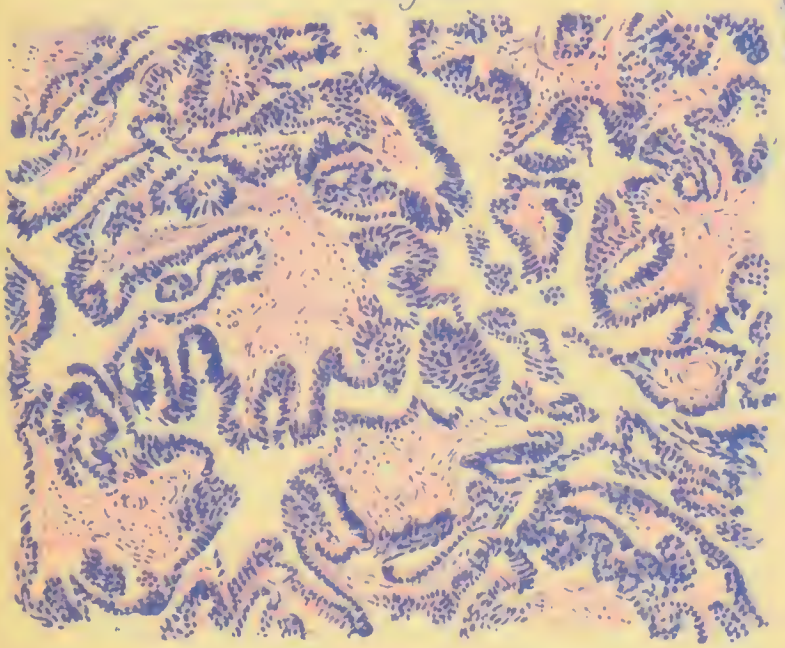

Fig. 127

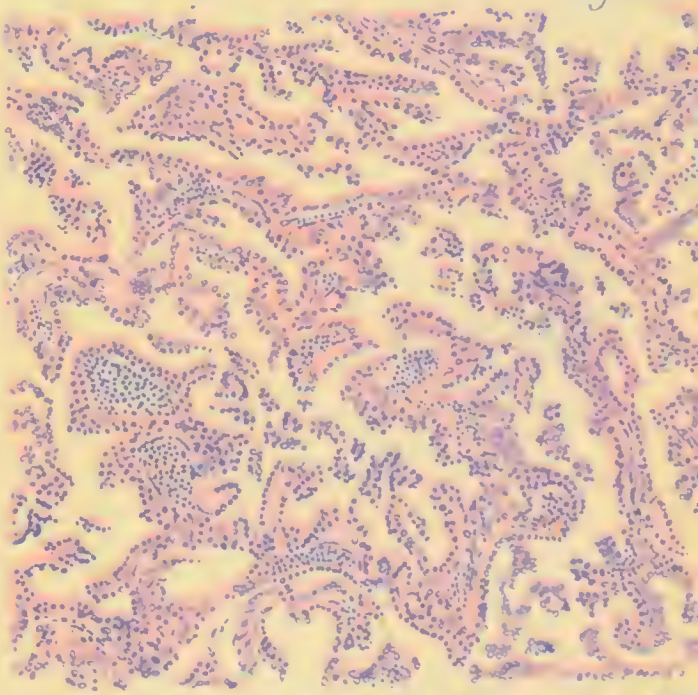

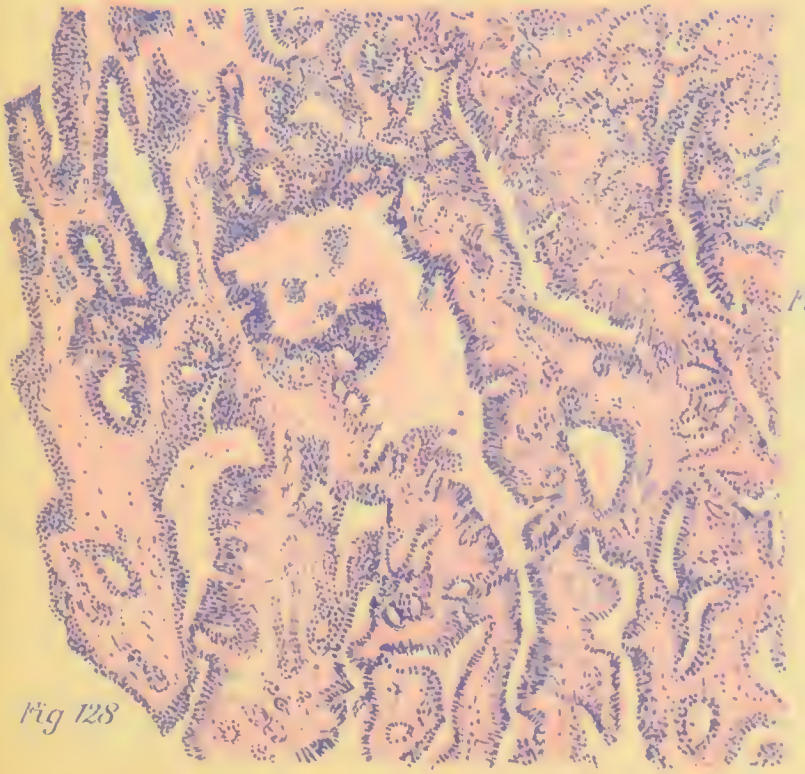

Fig. 128

Fig. 129.

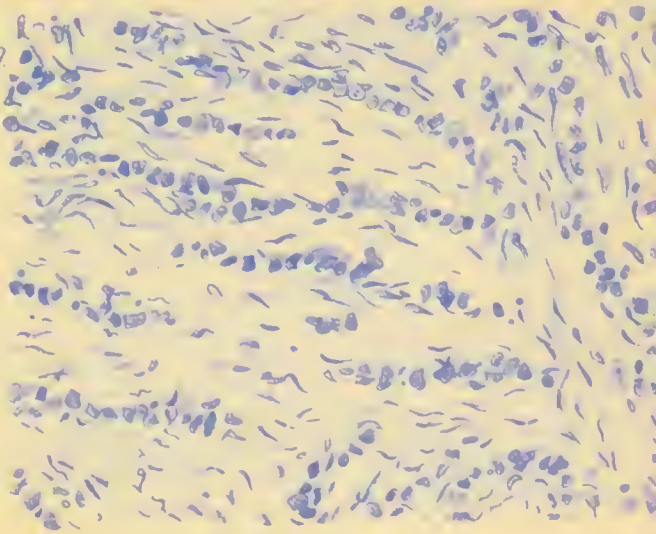

Tafel XXVI.

Tafel XXVI.

Figur 130: Endotheliom der Dura mater.
Figur 131: Adenoma endotheliale des Humerus.
Figur 132: Lymphangioma sarcomatodes.
Figur 133: Sarcoma endotheliale aus einem Lymphangiom.
Figur 134 und 135: Carcinoma endotheliale.

Fig 130.

Fig 131



Fig 133

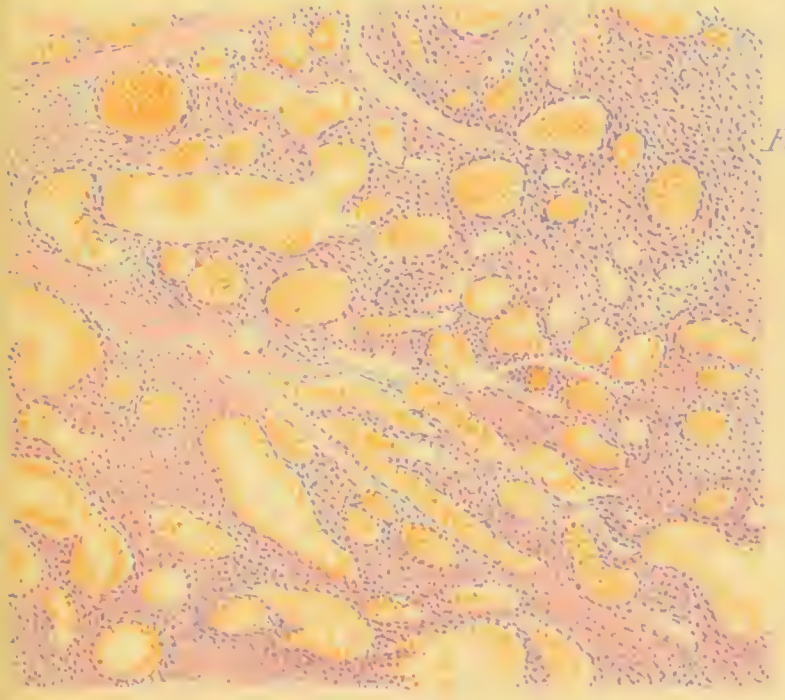

Fig 132

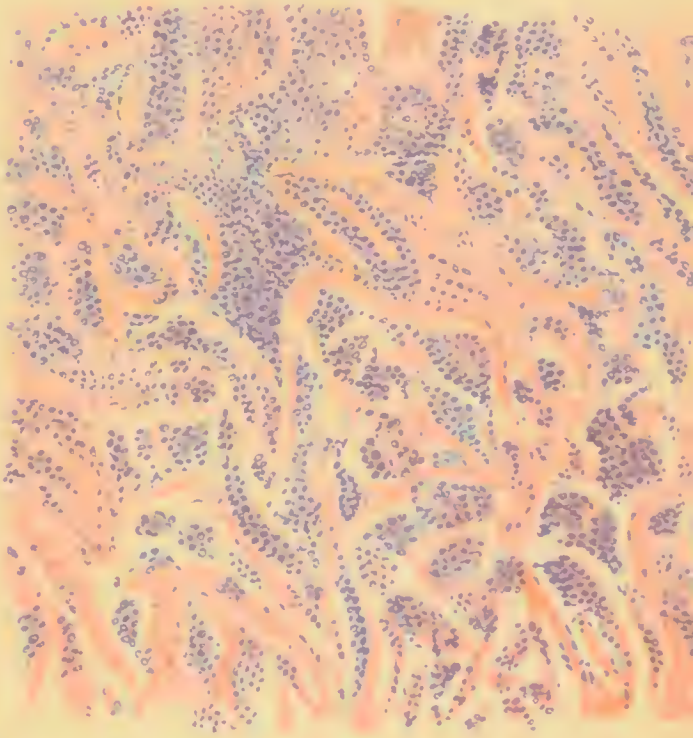

Fig 134



Fig 135

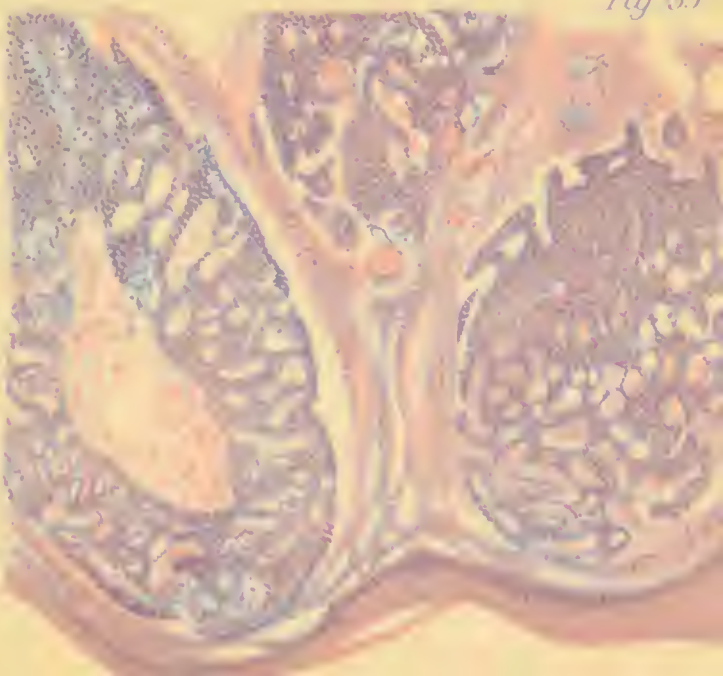

Tafel XXVII.

Tafel XXVII.

Figur 136 und 137: Carcinoma endotheliale.
Figur 138: Cylindroma endotheliale.
Figur 139: Adenochondrom der Parotis.
Figur 140: Chorionepitheliom.

Fig. 136.

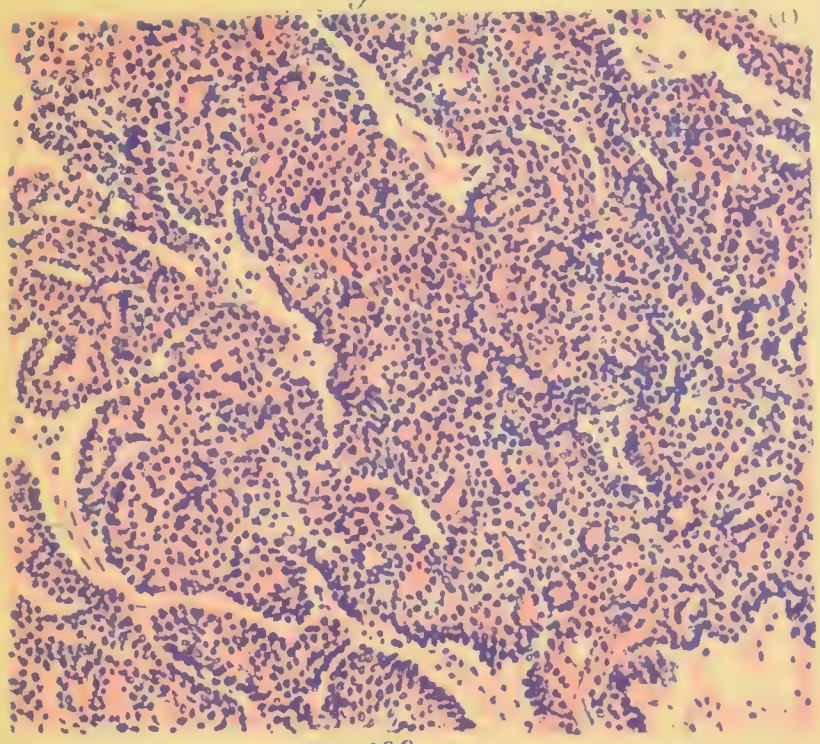

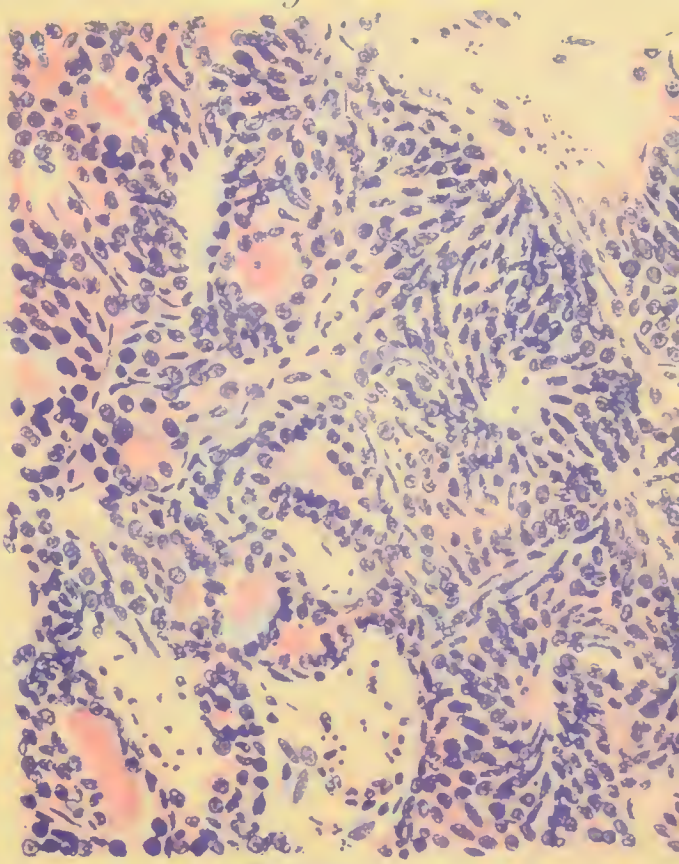

Fig. 139.

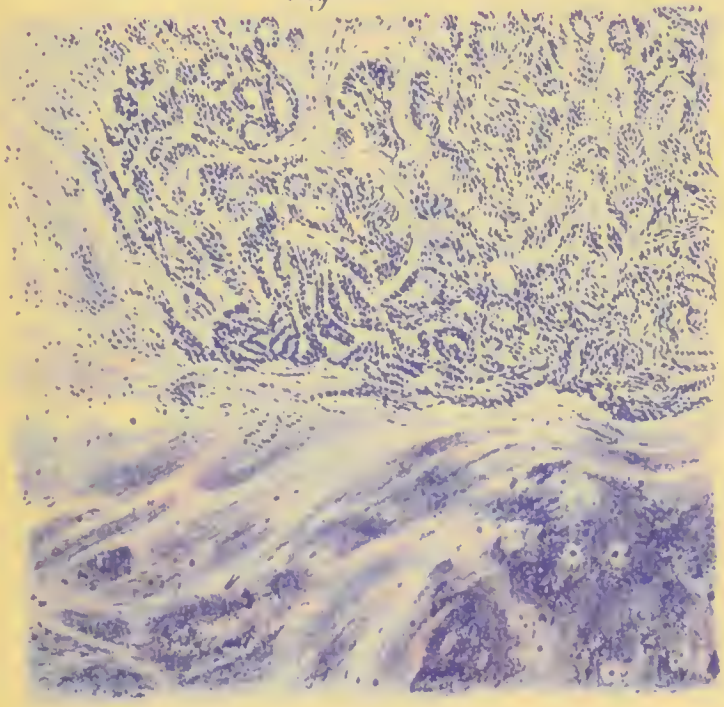

Fig. 138.

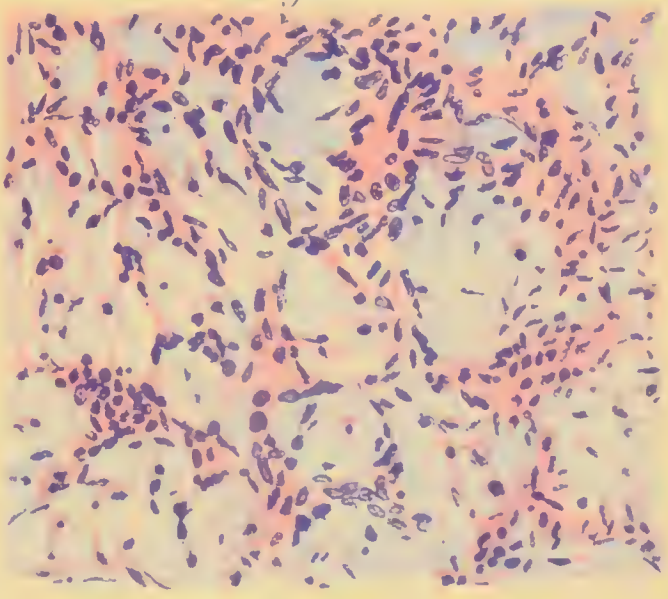

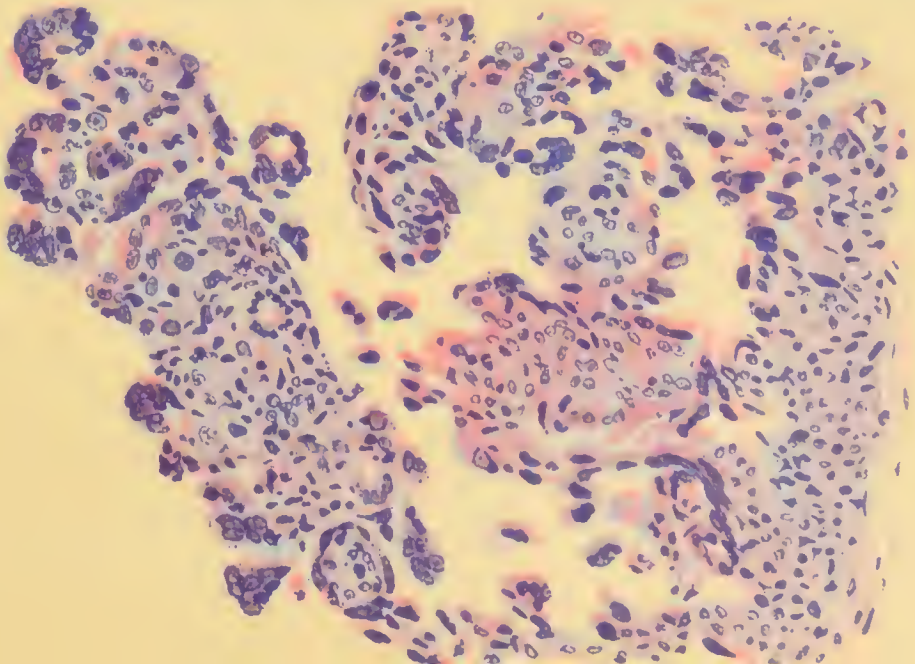

Fig. 140.

FADED
ILLUSTRATION

AH